ISSN 1336-930X

www.solen.sk

Via practica

20 s1 22

Odborný program a abstrakty

11. slovenská konferencia o zriedkavých chorobách

24. november 2022, Bratislava

Časopis je indexovaný v Bibliographia Medica Slovaca (BMS)

SOLEN
MEDICAL EDUCATION

Sekcia pre neuromuskulárne ochorenia
Slovenská neurologická spoločnosť
Detská klinika LF UK a NÚDCH v Bratislave
Orphanet Slovakia
SOLEN, s. r. o.

11. SLOVENSKÁ KONFERENCIA O ZRIEDKAVÝCH CHOROBÁCH

24. november 2022
Hotel Saffron, Radlinského 27, Bratislava
+ ONLINE live stream

Programový výbor
Doc. MUDr. Peter Špalek, PhD. – predseda programového výboru, odborný garant podujatia
MUDr. Gabriela Hrčková, Orphanet
RNDr. Robert Petrovič, PhD.
Doc. MUDr. Peter Rohoň, PhD.

Podujatie je ohodnotené 7 CME kreditmi.

orphanet

SOLEN
MEDICAL EDUCATION

Hlavný partner

Swixx BioPharma

Modern Medicines for All

Partneri

Alnylam PHARMACEUTICALS

CHALLENGE ACCEPTED

BERLIN-CHEMIE MENARINI

BIOMARIN

CEEOR

CSL Behring

DESITIN

SUCCESS IN CNS

GRIFOLS

Chiesi

global rare diseases

MEDISON

Platforma Orphan

Slovenská asociácia výrobcov liekov na zriedkavé choroby

ŠTVRTOK 24. november 2022

8.00 **Registrácia**

8.50 – 9.00 **Otvorenie konferencie**

Peter Špalek, odborný garant konferencie – Národné expertízne centrum pre zriedkavé neuromuskulárne ochorenia UNB, Nemocnica Ružinov, Bratislava

Gabriela Hrčková – Orphanet, LF UK a NÚDCH, Bratislava

Peter Rohoň – Klinika hematológie a transfúziológie LF UK, SZU a UNB, Bratislava

Róbert Petrovič – Ústav lekárskej biológie, genetiky a klinickej genetiky LF UK a UNB, Bratislava

9.00 – 10.00

Hematológia, onkohematológia

Predsedníctvo: P. Rohoň, M. Ladická

1. M. Ladická (Bratislava): **Úskalia diagnostiky a liečby amyloidózy ľahkých a ťažkých reťazcov na Slovensku** (12 + 2 min.)
2. M. Pozdechová, I. Boďová, D. Dóczyová, P. Švec, J. Horáková, V. Dobšinská, J. Adamčáková, M. Füssiová, T. Sýkora, S. Vargová, E. Froňková, A. Kolenová (Bratislava, Praha): **Hematologické prejavy Kabuki syndrómu** (12 + 2 min.)
3. J. Gabzdilová, Š. Raffáč, E. Švorcová (Košice): **Lymfoproliferácia u chorých s vrodenou imunodeficienciou** (12 + 2 min.)
4. P. Leško (Bratislava): **Primárny mediastinálny tumor typu seminómu s prítomnou CHEK2 mutáciou** (12 + 2 min.)

10.00 – 11.10

Zriedkavé autoimunitné neuromuskulárne ochorenia I

Predsedníctvo: P. Špalek, M. Turčanová Koprušáková

5. P. Špalek, I. Martinka, F. Cibulčík, L. Gurčík, E. Kurča, M. Turčanová Koprušáková, J. Fischerová, J. Kochanová, E. Hanáčková, E. Zacharová, I. Droppa (Bratislava, Levoča, Martin, Brezno, Trenčín, Komárno, Rimavská Sobota): **Multifokálna motorická neuropatia v SR – 25 rokov diagnostiky a liečby** (20 + 3 min.)
6. M. Turčanová Koprušáková, P. Špalek, I. Martinka, F. Cibulčík, M. Sosková, G. Hajaš, V. Serdahely, M. Grofik, E. Kurča (Martin, Bratislava, Nitra, Skalica): **Autoimunitne podmienený Lambertov-Eatonov myastenický syndróm – vzácne ochorenie v podmienkach SR – súbor pacientov** (20 + 3 min.)
7. P. Špalek, R. Bobek, Š. Kečkeš, I. Martinka (Bratislava, Čadca): **Dvojito séropozitívna myasténia gravis s autoprotilátkami proti AChR a proti MuSK – double trouble** (10 + 2 min.)
8. A. Vosátková, A. Hergottová, P. Špalek (Bratislava): **Akútna dermatomyozitída kombinovaná s early-onset AChR pozitívnou myasténiou gravis** (10 + 2 min.)

11.10 – 12.00 **Diagnostika mitochondriálnych ochorení**

Predsedníctvo: M. Tesařová, I. Martinka

9. M. Tesařová, K. Lokvencová, H. Štufková, T. Daňhelovská, S. Kelifová, T. Honzík, H. Hansíková, J. Zeman (Praha): **Diagnostika mitochondriálních onemocnění s maternální dědičností: svalovou biopsii stále potřebujeme** (20 + 3 min.)
10. I. Martinka, P. Jungová, M. Juhosová, I. Mečiarová, A. Hergottová, J. Benetin, P. Špalek (Bratislava): **Atypická prezentácia syndrómu MERRF (myoclonic epilepsy with ragged red fibers)** (10 + 2 min.)
11. P. Drenčáková, M. Giertlová, Ľ. Potočňáková, J. Šaligová, R. Zemjarová Mezenská, L. Nosková, M. Zikánová, V. Stránecký, S. Kmoch, D. Gašperíková, M. Škopková, K. Okáľová (Košice, Bratislava, Banská Bystrica, Praha): **Geneticky podmienené epilepsie spojené s poruchou funkcie mitochondrií** (13 + 2 min.)

12.00 – 13.00 **Obed**

13.00 – 14.30 **Zriedkavé geneticky podmienené neuromuskulárne ochorenia**

Predsedníctvo: L. Fajkusová, R. Petrovič

12. J. Zídková, T. Kramářová, J. Kopčilová, K. Réblová, L. Fajkusová (Brno): **Genetické nálezy u pacientů s pletencovou svalovou dystrofií** (18 + 2 min.)
13. R. Petrovič, M. Fischerová, J. Chandoga (Bratislava): **Duchennova muskulárna dystrofia – diagnostika a štruktúra molekulárno-genetických patológií na Slovensku** (18 + 2 min.)
14. P. Špalek, S. Mattošová, I. Martinka, J. Chandoga (Bratislava): **Adultná forma Pompeho choroby v SR** (18 + 2 min.)
    Odborná prednáška podporená finančným príspevkom spoločnosti Swixx Biopharma. Spoločnosť Swixx Biopharma žiadnym spôsobom nezasahovala do odborného obsahu podporenej prednášky.
15. K. Kušíková, A. Šoltýsová, A. Ficek, M. Škopková, D. Gašperíková, M. Kolníková, J. Mayr, O. Kalev, S. Weis, D. Weis (Bratislava, Salzburg, Linz): **X-viazaná myotubulárna myopatia: diagnostika a genotypovo-fenotypové korelácie** (15 + 2 min.)
16. I. Martinka, M. Pietrzyková, P. Špalek, J. Benetin, I. Mečiarová, I. Borský (Bratislava): **X-viazaný deficit enzýmu fosforyláza kináza b (PhK b) ako vzácna príčina únavového syndrómu a myalgií – kazuistika** (10 + 2 min.)

14.30 – 15.15 **Zriedkavé neurologické ochorenia – varia**

Predsedníctvo: L. Gurčík, M. Giertlová

17. L. Gurčík (Levoča): **Zriedkavé fenotypové varianty restless legs syndrómu** (13 + 2 min.)
18. M. Giertlová, P. Drenčáková, A. Baranová, K. Okáľová, K. Tabačáková, M. Kolníková, J. Payerová, R. Zemjarová Mezenská, M. Matúšová, K. Gondová, E. Drusová, L. Nosková, M. Zikánová, V. Stránecký, S. Kmoch (Košice, Banská Bystrica, Bratislava, Spišská Nová Ves, Praha): **Genetická heterogenita pri epilepsiách alebo prečo NGS panel nestačí** (13 + 2 min.)
19. L. Gurčík (Levoča): **Malígne tumory periférnych nervov – kazuistika** (13 + 2 min.)

15.15 – 15.30 **Prestávka**

15.30 – 17.00 **Pediatria, dedičné metabolické ochorenia**

Predsedníctvo: V. Bzdúch, D. Weis

20. K. Tabačáková, K. Okáľová (Banská Bystrica): **Stiripentol v liečbe Dravetovej syndrómu** (13 + 2 min.)
    Odborná prednáška podporená edukačným grantom spoločnosti Desitin Pharma s.r.o. Spoločnosť Desitin Pharma s.r.o. žiadnym spôsobom nezasahovala do odborného obsahu podporenej prednášky.
21. D. Švecová (Bratislava): **Autoimunitné pľuzgiernaté dermatózy pemfigus a pemfigoid** (13 + 2 min.)
22. D. Weis, L. L. Lin, K. Kušíková, P. Čižnár, H. Wolf, K. Skalická, G. Hrčková, Ľ. Danišovič, A. Šoltýsová, J. Mayr, L. Qi (Linz, Bratislava, Michigan, Viedeň, Salzburg): **ENDI a agamaglobulinémia: ENDI syndróm – nové geneticky podmienené ochorenie** (13 + 2 min.)
23. V. Bzdúch, K. Brennerová, H. Hansíková, A. Šalingová, P. Babál, I. Brucknerová, G. Hrčková, J. Mucha, T. Engel, T. Marquardt (Bratislava, Praha, Münster): **Prvá pacientka s novou kongenitálnou poruchou glykozylácie SLC37A4-CDG** (13 + 2 min.)
24. K. Brennerová, P. Ďurina, A. Vávrová, M. Juhosová, J. Lisyová, M. Pietrzyková, S. Mattošová, D. Gašperíková, V. Bzdúch, J. Chandoga (Bratislava): **Neočakávaná príčina elevácie aminotransferáz u dieťaťa s genotypom MELAS syndrómu** (13 + 2 min.)
25. G. Hrčková, O. Hamidová, L. Janečková, D. Kormancová, M. Konečný, M. Frištáková, E. Goldschmidtová, K. Skalická (Bratislava): **Neonatálna manifestácia Loeys-Dietz syndrómu** (13 + 2 min.)

VYVGART®
(efgartigimod alfa)

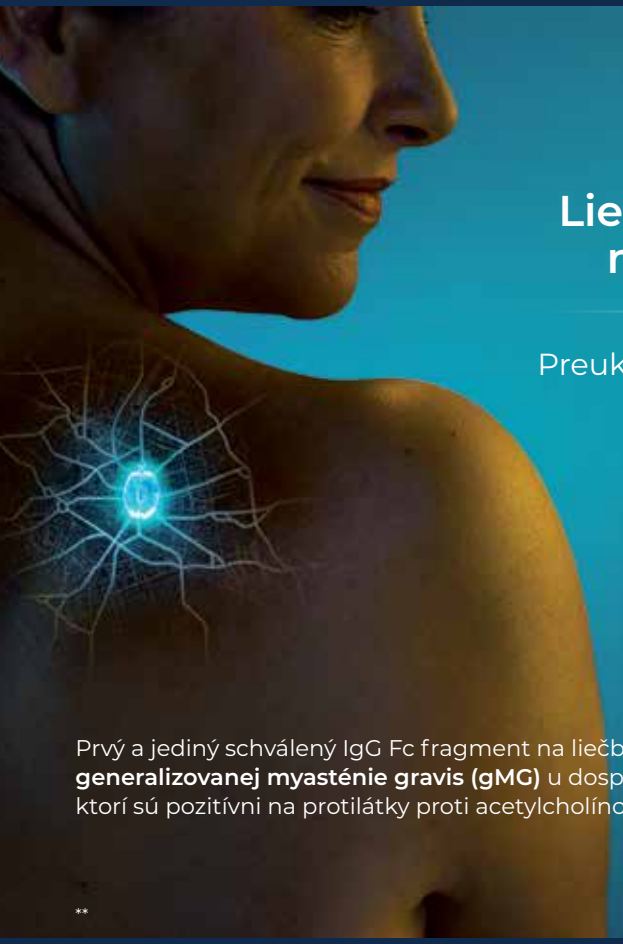

VYVGART:
Lieči príčinu, viditeľne mení život pacienta

Preukázané zlepšenie schopnosti pacientov vykonávať každodenné aktivity[1*]

Prvý a jediný schválený IgG Fc fragment na liečbu **generalizovanej myasténie gravis (gMG)** u dospelých pacientov, ktorí sú pozitívni na protilátky proti acetylcholínovému receptoru (AChR).[2,3]

**

VYVGART je indikovaný ako doplnok k štandardnej terapii na liečbu dospelých pacientov s generalizovanou myasténiou gravis (gMG), ktorí sú pozitívni na protilátky proti acetylcholínovému receptoru (AChR).[2]

* V klinickom skúšaní ADAPT sa sledovala účinnosť a bezpečnosť VYVGARTU vs. placebo, pričom bol splnený primárny cieľ: podiel respondérov na ACHR+ v MG-ADL po 1 cykle liečby; VYVGART 67,7 % (44/65) vs placebo 29,7 % (19/64); p<0,0001

MEDISON

argenx

Skrátená informácia o lieku Vyvgart ▼

▼ Tento liek je predmetom ďalšieho monitorovania. To umožní rýchle získanie nových informácií o bezpečnosti. Od zdravotníckych pracovníkov sa vyžaduje, aby hlásili akékoľvek podozrenia na nežiaduce reakcie na Štátny ústav pre kontrolu liečiv, Sekcia klinického skúšania liekov a farmakovigilancie, Kvetná ul. 11, SK-825 08, Bratislava 26, Tel.: +421 2 5070 1206, email: neziaduce.ucinky@sukl.sk. Tlačivo na hlásenie nežiaduceho účinku je na webovej stránke www.sukl.sk v časti Bezpečnosť liekov/Hlásenie o nežiaducich účinkoch. Formulár na elektronické podávanie hlásení https://portal.sukl.sk/eskadra/.

Názov lieku: Vyvgart 20 mg/ml koncentrát na infúzny roztok. **Zloženie:** Jedna 20 ml injekčná liekovka obsahuje 400 mg efgartigimodu alfa (20 mg/ml). **Lieková forma:** Sterilný koncentrát na infúzny roztok. **Terapeutické indikácie:** Vyvgart je indikovaný ako doplnok k štandardnej terapii na liečbu dospelých pacientov s generalizovanou myasténiou gravis (gMG), ktorí sú pozitívni na protilátky proti acetylcholínovému receptoru (AChR). **Dávkovanie a spôsob podávania:** Efgartigimod alfa musí podávať zdravotnícky pracovník pod dohľadom lekára so skúsenosťami v liečbe pacientov s neuromuskulárnymi poruchami. Odporúčaná dávka je 10 mg/kg ako 1-hodinová intravenózna infúzia, ktorá sa má podávať v cykloch infúzií raz týždenne počas 4 týždňov. Nasledujúce liečebné cykly aplikujte podľa zhodnotenia klinického stavu. Frekvencia liečebných cyklov sa môže u jednotlivých pacientov líšiť. V klinickom vývojovom programe bol najskorší čas na začatie následného liečebného cyklu 7 týždňov od prvej infúzie predchádzajúceho cyklu. Bezpečnosť začatia nasledujúcich cyklov skôr ako 7 týždňov od začiatku predchádzajúceho liečebného cyklu nebola stanovená. U pacientov s hmotnosťou 120 kg a viac je odporúčaná dávka 1 200 mg (3 injekčné liekovky) na infúziu. Vynechaná dávka: Ak nie je možné podať plánovanú infúziu, liečebnú dávku je možné podať až 3 dni pred alebo po plánovanom čase. Potom pokračujte v pôvodnom harmonograme dávkovania až do ukončenia liečebného cyklu. V prípade, že je potrebné dávku odložiť o viac ako 3 dni, dávku nepodávajte, aby sa zabezpečilo podanie dvoch po sebe nasledujúcich dávok v intervale najmenej 3 dní. Spôsob podávania: Vyvgart sa má podávať iba intravenóznou infúziou. Nepodávajte ako intravenóznu rýchlu („push") alebo bolusovú injekciu. Priamo pred podaním sa musí zriediť s 9 mg/ml (0,9 %) injekčným roztokom chloridu sodného. Tento liek sa má podávať počas 1 hodiny. V prípade reakcií na infúziu možno infúziu dočasne prerušiť alebo spomaliť. Pokyny na riedenielieku nájdete v kompletnom znení SPC. **Kontraindikácie:** Precitlivenosť na liečivo alebo na ktorúkoľvek z pomocných látok. **Upozornenia a varovania:** Pacienti triedy V podľa Myasthenia Gravis Foundation of America (MGFA): Liečba efgartigimodom alfa u pacientov s MGFA triedy V (t. j. myastenické krízy), definovaná ako intubácia s mechanickou ventiláciou alebo bez nej, s výnimkou rutinnej pooperačnej starostlivosti, sa neskúmala. Je potrebné zvážiť poradie začatia liečby medzi zavedenými terapiami pre MG krízu a efgartigimodom alfa a ich potenciálne interakcie. Infekcie: Efgartigimod alfa spôsobuje prechodné zníženie hladín IgG, môže sa zvýšiť riziko infekcií. Najčastejšími infekciami pozorovanými v klinických skúšaniach boli infekcie horných dýchacích ciest a infekcie močových ciest. Počas liečby Vyvgartom sa majú u pacientov sledovať klinické prejavy a príznaky infekcií. U pacientov s aktívnou infekciou sa musí zvážiť pomer prínosu a rizika zachovania alebo prerušenia liečby efgartigimodom alfa, kým infekcia nevymizne. Ak sa vyskytnú závažné infekcie, má sa zvážiť odloženie liečby efgartigimodom alfa, kým infekcia nevymizne. Reakcie na infúziu: Môžu sa vyskytnúť reakcie na infúziu ako napríklad vyrážka alebo pruritus. V klinickom skúšaní boli tieto reakcie mierne až stredne závažné a neviedli k prerušeniu alebo ukončeniu liečby. Pacienti sa musia počas podávania a 1 hodinu po ňom sledovať, či sa u nich neobjavia klinické prejavy a príznaky reakcií na infúziu. Ak sa vyskytne reakcia, infúzia sa má prerušiť a majú sa vykonať príslušné podporné opatrenia. Po vyriešení problému je možné v podávaní pokračovať, ak je to potrebné, s nižšou rýchlosťou. Očkovania: Všetky vakcíny sa majú podávať podľa imunizačných smerníc a najmenej 4 týždne pred začatím liečby. U liečených pacientov sa neodporúča očkovanie živými alebo živými oslabenými vakcínami. Všetky ostatné vakcíny sa majú podať najmenej 2 týždne po poslednej infúzii liečebného cyklu a 4 týždne pred začatím ďalšieho cyklu. Imunogenicita: Nezistil sa žiadny zjavný vplyv protilátok proti efgartigimodu alfa na klinickú účinnosť alebo bezpečnosť, ani na farmakokinetické a farmakodynamické parametre. Imunosupresívne a anticholínesterázové liečby: Keď sa liečba nesteroidnými imunosupresívami, kortikosteroidmi a anticholínesterázová liečba znížia alebo vysadia, pacienti sa musia dôkladne sledovať, či sa u nich nevyskytujú prejavy zhoršenia ochorenia. Obsah sodíka: Tento liek obsahuje 67,2 mg sodíka na injekčnú liekovku. **Liekové a iné interakcie:** Neuskutočnili sa žiadne interakčné štúdie. Efgartigimod alfa môže znižovať koncentrácie zlúčenín, ktoré sa viažu na ľudský neonatálny Fc receptor (FcRn), t. j. imunoglobulínové produkty, monoklonálne protilátky alebo deriváty protilátok obsahujúce ľudskú Fc doménu podtriedy IgG. Ak je to možné, odporúča sa odložiť začatie liečby týmito liekmi o 2 týždne po poslednej dávke ktoréhokoľvek liečebného cyklu Vyvgartom. Ako preventívne opatrenie je potrebné u pacientov, ktorí dostávajú Vyvgart počas liečby týmito liekmi, dôkladne sledovať zamýšľanú účinnosť týchto liekov. Výmena plazmy, imunoadsorpcia a plazmaferéza môžu znížiť cirkulujúce hladiny efgartigimodu alfa. **Gravidita a laktácia:** Nie sú k dispozícii žiadne údaje o použití efgartigimodu alfa počas gravidity. Efgartigimod alfa sa môže preniesť z matky na vyvíjajúci sa plod. O liečbe tehotných a dojčiacich žien s Vyvgartom sa má uvažovať len vtedy, ak klinický prínos preváži riziká. **Ovplyvnenie schopnosti viesť vozidlá a obsluhovať stroje:** Vyvgart nemá žiadny alebo má zanedbateľný vplyv na schopnosť viesť vozidlá a obsluhovať stroje. **Nežiaduce účinky:** Veľmi časté: Infekcie horných dýchacích ciest, Časté: Infekcie močových ciest, bronchitída, myalgia, bolesti hlavy spojené s liečbou. Neznáme:-. Všetky detaily o týchto a ďalších nežiaducich účinkoch sú dostupné v úplnej verzii SPC. **Balenie:** Sklenená injekčná liekovka obsahujúca 20 ml koncentrátu. **Špeciálne upozornenia na uchovávanie:** Uchovávajte v chladničke (2°- 8 °C). Neuchovávajte v mrazničke. **Registračné číslo:** EU/1/22/1674/001. **Držiteľ rozhodnutia o registrácii:** argenx BV, Industriepark-Zwijnaarde 7 , 9052 Gent, Belgicko. **Dátum poslednej revízie textu:** 08/2022.

Poznámka: Výdaj lieku je viazaný na lekársky predpis. Pred predpísaním lieku si prečítajte Súhrn charakteristických vlastností lieku. Nájdete ho aj na stránke Štátneho ústavu pre kontrolu liečiv www.sukl.sk alebo na adrese Medison Pharma s.r.o., The Europeum Bratislava, Suché Mýto 1, 811 03 Bratislava, ktorá vám na vyžiadanie poskytne aj ďalšie dodatočné informácie.

* Všimnite si, prosím, zmeny v súhrne charakteristických vlastností lieku.

Referencie a použité skratky:

1. Howard JF et al. Lancet Neurol 2021;20(7):526-536, **2.** Súhrn charakteristických vlastností lieku Vyvgart, dátum revízie textu august 2022, www.sukl.sk, **3.** Wolfe GI et al. J Neurol Sci 2021;430:118074.

Ab, protilátka; **AChR**, acetylcholínový receptor; **Fc**, fragment kryštalizovateľná oblasť; **gMG**, generalizovaná myasténia gravis; **IgG**, imunoglobulín G; **MG-ADL**, Špecifické činnosti každodenného života pre myasténiu gravis .

** Obraz pacienta.

Medison Pharma s.r.o.
European Bussines Centre, Suché Mýto 1, 811 03 Bratislava,
office.slovakia@medisonpharma.com.
Medison Pharma s.r.o. je autorizovaným zástupcom
spoločnosti argenx na Slovensku.

MEDISON

EU-VYV-22-00003. Dátum prípravy júl 2022, SK-VYV-004-10/2022

17.00 – 17.45 **Zriedkavé autoimunitné neuromuskulárne ochorenia II**

Predsedníctvo: P. Špalek, V. Serdahely

26. V. Serdahely, M. Paldaufová, P. Špalek (Skalica, Bratislava): **Koincidencia prechodovej formy Guillain-Barré syndrómu a akútnej autoimunitnej myelitídy – kazuistika** (13 + 2 min.)
27. B. Renczésová, I. Martinka, Z. Švecová, F. Cibulčík, A. Hergottová, P. Špalek (Bratislava): **Paraneoplastický LEMS a anti-Hu syndróm s centrálnou a periférnou neurologickou symptomatológiou u pacientky s malobunkovým karcinómom pľúc – kazuistika** (13 + 2 min.)
28. P. Špalek, M. Satko, I. Martinka, A. Hergottová (Bratislava): **Neurologické prejavy gluténovej (neceliakálnej) senzitivity** (13 + 2 min.)

17.45 **Záver konferencie**

Hematológia, onkohematológia

Úskalia diagnostiky a liečby amyloidózy ľahkých a ťažkých reťazcov na Slovensku

M. Ladická
Klinika onkohematológie LF UK a NOÚ, Bratislava

Amyloidóza je zriedkavé ochorenie charakterizované ukladaním nerozpustných proteínových fibríl (amyloidu) do extracelulárneho priestoru tkanív alebo orgánov, čo spôsobuje ich dysfunkciu. Identifikovaných je viac ako 25 druhov amyloidov, ktoré v tkanive dokážeme konogo červeňou. Systémová amyloidóza najčastejšie vzniká následkom ukladania abnormálnych imunoglobulínových (Ig) ľahkých reťazcov. Pri amyloidóze ťažkých reťazcov (AH) sú depozity tvorené zo samotných ťažkých reťazcov Ig. AH a AHL (amyloidóza ťažkých aj ľahkých reťazcov) sú extrémne zriedkavé diagnózy, v literatúre sú prezentované formou kazuistík. Správna identifikácia typu amyloidu je základom pre výber vhodnej liečby, ktorá je pre jednotlivé typy amyloidu rôzna. Včasné začatie účinnej liečby cestou zníženej produkcie amyloidu vedie k výraznému zlepšeniu prognózy pacientov. V liečbe AL, AH aj AHL sa používajú režimy podávané v liečbe myelómu. Na Slovensku sa najčastejšie podáva režim VCD (bortezomib, dexametazón, cyklofosfamid). U pacientov s funkčnou rezervou dôležitých orgánov je indikovaná vysokodávkovaná chemoterapia s autológnou transplantáciou krvotvorných buniek. Prezentácia bude zameraná na základné aspekty diagnostiky a liečby AHL prostredníctvom kazuistiky pacientky so systémovou formou tohoto ochorenia.

Hematologické prejavy Kabuki syndrómu

M. Pozdechová[1], I. Boďová[1], D. Dóczyová[1], P. Švec[1], J. Horáková[1], V. Dobšinská[1], J. Adamčáková[1], M. Füssiová[1], T. Sýkora[1], S. Vargová[1], E. Froňková[2], A. Kolenová[3]
[1]Transplantačná jednotka kostnej drene, Klinika detskej hematológie a onkológie LF UK a NÚDCH, Bratislava
[2]Klinika dětské hematologie a onkologie a CLIP, 2. LF UK a FN Motol, Praha
[3]Klinika detskej hematológie a onkológie LF UK a NÚDCH, Bratislava

Kazuistika: 3-ročné dievča bolo hospitalizované pre ťažkú pancytopéniu (ANC 0, Hb 26 g/dl, Tro $12x10^9$/l). Vyšetrenie kostnej drene vylúčilo malígne ochorenie, obraz zodpovedal útlmu vo všetkých radoch krvotvorby. V rámci diferenciálnej diagnostiky sme nepotvrdili najčastejšie vrodené aplastické anémie ani hypocelulárny myelodysplastický syndróm. Opakovane sme zachytili prítomnosť protilátok proti leukocytom, trombocytom aj erytrocytom. Pacientka bola pre somatickú stigmatizáciu vyšetrená klinickým genetikom s nálezom normálneho karyotypu. Vyšetrenie

NGS panelu so zameraním na primárne imunodeficiencie a imunitné dysregulácie identifikovalo patogénnu mutáciu v *KMT2D* géne asociovanú so vznikom Kabuki syndrómu (KS). Fenotypová charakteristika dieťaťa (tvárová dysmorfia, brachydaktýlia, hypertrofická kardiomyopatia, recidivujúce otitídy) bola v súlade so zmenami opisovanými pri tomto ochorení – stav sme uzavreli ako autoimunitnú trojlíniovú cytopéniu asociovanú s KS. Pancytopénia bola terapeuticky ťažko ovplyvniteľná, odpoveď na liečbu intravenóznymi imunoglobulínmi a vysokodávkovanými kortikoidmi, eltrombopagom a rituximabom bola nedostatočná. Normalizáciu parametrov krvného obrazu sme dosiahli až po nasadení mTOR inhibítora.

Kabuki syndróm v Slovenskej republike: Kabuki syndróm je raritné ochorenie charakterizované somatickou stigmatizáciou (špecifické tvárové črty, kostné odchýlky), poruchou rastu a rôznym stupňom mentálneho deficitu. Ďalšie manifestácie sú variabilné – môžu zahŕňať kardiálne, očné, obličkové poškodenie, poruchy sluchu, imunitného systému a iné. Hematologické prejavy sú vzácne, fenotypovo ide prevažne o autoimunitné cytopénie na podklade poruchy tolerancie T lymfocytov. V SR máme podľa údajov aktuálneho prehľadu v ambulanciách detských hematológov a klinických genetikov dispenzarizovaných 11 detí s diagnózou KS. Prevalencia ochorenia udávaná v literatúre je 1 : 32 000. Predpokladáme, že vzhľadom na heterogénnosť a rôznu mieru závažnosti jednotlivých prejavov mnohí pacienti zostávajú dlhodobo nerozpoznaní. Hematologické prejavy sa vyskytli u 2 z 11 detí s KS, pričom u oboch ide o imunitne podmienené cytopénie.

Lymfoproliferácia u chorých s vrodenou imunodeficienciou

J. Gabzdilová[1], Š. Raffáč[2], E. Švorcová[1]
[1]Klinika hematológie a onkohematológie LF UPJŠ a UNLP, Košice
[2]Ambulancia klinickej imunológie a alergológie OLM UNLP, Košice

Bežná variabilná imunodeficiencia (common variable immunodeficiency – CVID) je jednou z najčastejších v skupine raritných primárnych imunodeficiencií (PID) s výskytom asi 1/25 000 obyvateľov. Pod označením CVID sa skrýva skupina ochorení, ktorá je podmienená rôznou genetickou podstatou a niektorými spoločnými klinickými a laboratórnymi charakteristikami. Dochádza pri nej hlavne k zvýšenej náchylnosti na infekcie a porušenej produkcii imunoglobulínov (IgG < 5 g/L, IgA < 0,05 g/L). Diagnóza je stanovená per exclusionem po vylúčení iných príčin hypogamaglobulinémie, a preto je spojená s oneskorením, ktoré sa v detskom veku v priemere pohybuje okolo 2,5 roka a v dospelosti 5 – 8 rokov. V patofyziológii týchto ochorení okrem poruchy na úrovni B lymfocytov dochádza aj k poruche na úrovni Th („pomocných“) lymfocytov a celkovej dysregulácii imunitného systému.

Diagnóza CVID je spojená s hematologickým komplikáciami veľmi často, najmä vo forme viaclíniových autoimunitných cytopénií, ktoré sa objavujú niekoľko rokov pred potvrdením diagnózy samotnej primárnej imunodeficiencie. Rôzne formy lymfoproliferatívneho postihnutia a tvorba granulómov sú častým problémom pri dysregulácii imunity v rámci PID. Vyskytujú sa najčastejšie v pľúcnom tkanive, postihnuté sú aj iné orgány vrátane kože, pečene, sleziny a gastrointestinálneho traktu. Samotné imunodeficiencie, najmä ak sú spojené s benígnou lymfoproliferáciou, tiež vykazujú zvýšené riziko lymfoidných malignít, preto môže byť ťažké interpretovať prítomnosť lymfadenopatie a splenomegálie u pacientov s diagnózou PID – CVID. V tejto práci prezentujeme naše kazuistické skúsenosti s pacientmi s vrodenou imunodeficienciou typu CVID a rôznymi formami lymfoproliferácie s cieľom poukázať na diagnostické a terapeutické úskalia spojené s touto problematikou.

Primárny mediastinálny tumor typu seminómu s prítomnou CHEK2 mutáciou

P. Leško
II. onkologická klinika LF UK
a NOÚ, Bratislava

Úvod: Primárne mediastinálne tumory z germinatívnych buniek (PMGCT) predstavujú 2 % zo všetkých testikulárnych tumorov z germinatívnych buniek (TGCT) s najčastejším výskytom vo veku do 31 rokov. PMGCT sú charakterizované nižšou kurabilitou v porovnaní s testikulárnymi GCT pri dosahovaní 5-ročného prežívania vo viac ako 50 %.

Kazuistika: Cieľom kazuistiky je prezentácia prípadu 22-ročného pacienta s diagnózou diseminovaného PMGCT so zárodočnou mutáciou *CHEK2* génu. Kazuistika pacienta prináša nadhľad náhľad diagnostických a terapeutických postupov, ako aj objasnenie klinických, histomorfologických, rádiologických charakteristík ochorenia.

Výsledky: Pacient, iniciálne diagnostikovaný ako diseminovaný PMGCT typu seminómu s metastázami v mozgu, bol liečený 4 cyklami prvolíniovej chemoterapie v schéme BEP (bleomycín, etopozid a cisplatina) s dosiahnutím parciálnej remisie s negatívnymi sérovými nádorovými markermi s následnou konsolidačnou liečbou mozgových metastáz externou rádioterapiou. Vzhľadom na pozitívnu rodinnú anamnézu (Ca prostaty, Ca pankreasu, Ca kolorekta) boli realizované genetické vyšetrenia, ktoré ukázali zárodočnú mutáciu *CHEK2* génu. U pacienta perzistuje remisia ochorenia v trvaní 6 rokov.

Záver: Manažment pacienta s PMGCT je komplikovaný, sprevádzaný terapeutickými dilemami. Multimodálny prístup a centralizácia pacientov do centier sú v liečbe dôležité. Genetické testovanie môže objasniť predispozíciu na ochorenie.

Zriedkavé autoimunitné neuromuskulárne ochorenia I

Multifokálna motorická neuropatia v SR – 25 rokov diagnostiky a liečby

P. Špalek[1], I. Martinka[1], F. Cibulčík[1], L. Gurčík[2], E. Kurča[3], M. Turčanová Koprušáková[3], J. Fischerová[4], J. Kochanová[5], E. Hanáčková[6], E. Zacharová[7], I. Droppa[4]
[1]Národné expertízne centrum pre zriedkavé neuromuskulárne ochorenia, Neurologická klinika SZU, UNB, Nemocnica Ružinov, Bratislava
[2]Neurologické oddelenie, Nemocnica AGEL Levoča
[3]Centrum pre NMO, Neurologická klinika, UNM a JLF UK, Martin
[4]Neurologické oddelenie, NsP Brezno
[5]Neurologické oddelenie, FN Trenčín
[6]Neurologické oddelenie, Nemocnica AGEL Komárno
[7]Neurologické oddelenie, Všeobecná nemocnica Rimavská Sobota

Úvod: Multifokálna motorická neuropatia (MMN) je vzácne autoimunitné ochorenie s chronickým vývojom progresívnych asymetrických chabých paréz a atrofií svalstva končatín, bez porúch citlivosti. MMN sa diagnostikuje podľa medzinárodne akceptovaných kritérií (EFNS/PNS 2010): 1. Klinické kritériá: hlavné, podporné, vylučujúce. 2. EMG kritériá: definitívny blok vedenia motorickým nervom, normálne senzitívne vedenie. 3. Podporné kritériá: zvýšené titre IgM autoprotilátok proti gangliozidu GM1, plexus brachialis – MR v T2 vážení asymetrické zhrubnutia a signálové hyperintenzity, zlepšenie po liečbe kúrou intravenózneho imunoglobulínu (IVIG), hyperproteinorachia < 1 g/l. Jedinou účinnou liečbou MMN je IVIG. V prezentácii referujeme o diagnostike a výsledkov liečby 18 pac. s MMN v SR za obdobie 25 rokov (1.1. 1996 – 31.12. 2021).

Súbor a metodika: Všetci pac. v SR s podozrením na MNN sú odosielaní do Národného expertízneho centra pre zriedkavé ochorenia v Bratislave. Na základe EFNS/PNS kritérií bola definitívna diagnóza MMN potvrdená u 18 pac., 13M a 5Ž (2,6 : 1) Priemerný vek pac. pri vzniku MMN bol 42,4 r. M 46,5 r. (27 – 65 r.), Ž 31,2 r. (25 – 41 r.). Priemerný interval medzi vznikom a určením diagnózy je 3,7 r. (6 mes. – 11 r.). Priemerné obdobie sledovania pac. 9,8 r. (1 – 25 r.). Po potvrdení diagnózy bol u všetkých 18 pac. ordinovaný IVIG v dávke 0,4/kg/5 dní s následným prechodom na dlhodobú jednorazovú aplikáciu 30 – 50 g IVIG v cca 4-týždňových intervaloch.

Výsledky liečby: U 3 mladých pac. s krátkym intervalom od vzniku MMN do určenia diagnózy sme dosiahli klinickú remisiu. IVIG sme postupne vysadili po 3, 4 a 4,5 rokoch liečby, pacienti sú v dlhoročnej trvalej remisii. 15 pac. vyžadujú trvalú udržiavaciu liečbu IVIG-om. Pri dlhšie nediagnostikovanej MMN sa rozsah ireverzibilnej

dysfunkcie myelínu a axónu zväčšuje. IVIG docieli len čiastočné zlepšenie stavu a nutná je jeho trvalá ordinácia. Najhoršiu prognózu majú dlhodobo nediagnostikovaní pacienti s výraznými svalovými atrofiami, ktoré sú indikátorom rozvinutej závažnej axonopatie. U týchto pacientov je účinok IVIG nevýrazný, cieľom liečby je zabraňovať ďalšej progresii MMN.

Záver: Včasné určenie správnej diagnózy a včasná ordinácia liečby IVIG-om majú rozhodujúci význam pre priaznivú prognózu pacientov s MMN. Túto skutočnosť veľmi výstižne zdôrazňuje pojem „*time is axon*".

Literatúra

1. van Schaik IN, Leger JM, Nobile-Orazio E, at al. European Federation of Neurological Societies/Peripheral Nerve Society Guideline on management of multifocal motor neuropathy. Report of joint task force of the European Federation of Neurological Societies and Peripheral Nerve Society – first revision. J Periph Nerv Syst. 2010;15: 295-301.
2. Špalek P, Kurča E, Cibulčík F, Kučera P, Vyletelka J. Diagnostika a liečba multifokálnej motorickej neuropatie – odporúčania pre prax. Neurológia. 2010;5:168-172.
3. Špalek P. Princípy liečby multifokálnej motorickej neuropatie intravenóznym imunoglobulínom. V: Terapeutické využitie intravenóznych imunoglobulínov – príklady z praxe. Pružinec P, et al, eds. Bratislava: Bonus; 2011:67-71.
4. Bromberg MB, Franssen H. Practical rules for electrodiagnosis in suspected multifocal motor neuropathy. J Clin Neuromusc Dis. 2015;16:141-152.
5. Špalek P, Cibulčík F, Kurča E, Kučera P, Vyletelka J, Gurčík L, Hajaš G. Multifocal motor neuropathy in Slovak republic. Neurol prax. 2015;16(S1):30-31.
6. Yeh WZ, Dyck PJ, van den Berg L, et al. Multifocal motor neuropathy: controversies and priorities. J Neurol Neurosurg Psychiat. 2020;91:140-148.
7. Bakers JNE, van Eijk R, van den Berg L. et al. Pattern of muscle strength improvement after intravenous immunoglobulin therapy in multifocal motor neuropathy. Muscle Nerve. 2021;63:678-682.

Autoimunitne podmienený Lambertov-Eatonov myastenický syndróm – vzácne ochorenie v podmienkach SR – súbor pacientov

M. Turčanová Koprušáková[1], P. Špalek[2], I. Martinka[2], F. Cibulčík[2], M. Sosková[3], G. Hajaš[4], V. Serdahely[5], M. Grofik[1], E. Kurča[1]

[1]Neurologická klinika JLF UK a UNM, Martin

[2]Neurologická klinika SZU a UNB, Nemocnica Ružinov, Bratislava

[3]Neurologická klinika SZU, Univerzitná nemocnica – Nemocnica sv. Michala, a.s., Bratislava

[4]Neurologická klinika, Fakultná nemocnica Nitra

[5] Fakultná nemocnica AGEL Skalica a.s.

Úvod: Lambertov-Eatonov myastenický syndróm (LEMS) predstavuje vzácne autoimunitne podmienené neuromuskulárne ochorenie charakterizované poruchou uvoľňovania acetylcholínu z presynaptických nervových zakončení do synaptickej štrbiny. Príčinou je blokáda napäťovo závislých kalciových kanálov (VGCC) cirkulujúcimi autoprotilátkami, výsledkom čoho je porucha prenosu vzruchu a rozvoj svalovej slabosti. Incidencia vo svete sa pohybuje od 0,48 – 0,75 prípadov na 1 000 000 obyvateľov, prevalencia 3,42/1 000 000, čo svedčí o extrémne zriedkavom výskyte ochorenia. Klinický obraz charakterizuje typická triáda klinických príznakov: proximálna svalová slabosť akcentovaná na DK, autonómne príznaky, znížené šľachovookosticové reflexy. Okrem klasickej triády je diagnóza založená na

detekcii protilátok proti VGCC a náleze abnormalít pri elektrofyziologickom vyšetrení, najmä vysokofrekvenčnej repetitívnej stimulácii (RNS).

Súbor pacientov: Od roku 1980 až do roku 2022 boli na Slovensku diagnostikovaní 9 pacienti s AI podmienenou formou LEMS. Diagnóza bola stanovená na základe typického klinického obrazu (proximálna svalová slabosť akcentovaná na DK, autonómne príznaky, nízke/nevýbavné ŠOR), EMG nálezu (kondukčné štúdie – nízka amplitúda CMAP, pokles amplitúdy CMAP pri nízkofrekvenčnej repetitívnej stimulácii a signifikantný nárast amplitúd CMAP pri vysokofrekvenčnej stimulácii) a na základe vysokých titrov autoprotilátok v sére proti napäťovo závislým kalciovým kanálom (VGCC).

Výsledky: Prvá pacientka s LEMS bola diagnostikovaná v roku 1980. Odvtedy až do roku 2018 bolo ochorenie diagnostikované veľmi sporadicky (4 pacienti). V rokoch 2019 – 2022 bolo ochorenie LEMS diagnostikované u 1 – 2 pacientov ročne. Autoimunitne podmienená forma LEMS bola potvrdená u 5 mužov a 4 žien. Priemerný vek pacientov v čase stanovenia diagnózy bol 46,5 roka, najmladšia pacientka mala 13 rokov a najstarší pacient 65 rokov (13 – 65), medián 49 rokov. Priemerný čas od začiatku príznakov až po stanovenie diagnózy LEMS sa pohyboval od 2 – 90 mesiacov, priemerne 12 mesiacov, medián 14 mesiacov. V úvode ochorenia bola u všetkých pacientov stanovená nesprávna diagnóza, najčastejšie šlo o myasténiu gravis (séronegatívne formy), únavový syndróm, poruchy chôdze, axonálnu motorickú alebo senzitívne motorickú polyneuropatiu. Všetci pacienti spĺňali typickú triádu klinických príznakov, elektrofyziologický nález a laboratórny nález typický pre LEMS. Po nastavení pacientov na imunosupresívnu terapiu došlo u všetkých k podstatnému zlepšeniu klinického stavu a na liečbe sú dlhodobo stabilizovaní. Traja pacienti vyžadovali pre obmedzujúcu svalovú slabosť nastavenie na symptomatickú liečbu amifampridínom, na tejto liečbe sa stav zlepšil a stabilizoval.

Záver: LEMS predstavuje autoimunitne podmienené neuromuskulárne ochorenie, ktoré môže byť pre svoj zriedkavý výskyt a nenápadný začiatok v úvode ochorenia nesprávne diagnostikované. Na LEMS myslíme, ak je u pacienta prítomná triáda klinických príznakov (únavový syndróm, proximálna svalová slabosť akcentovaná na DK, autonómne príznaky), nízke alebo nevýbavné šľachovookosticové reflexy. V takomto prípade je u pacienta indikované elektrofyziologické vyšetrenie, pri ktorom v rámci kondukčných štúdií nachádzame nízke amplitúdy CMAP, pri nízkofrekvenčnej repetitívnej stimulácii je prítomný signifikantný pokles amplitúdy CMAP a pri vysokofrekvenčnej stimulácii dôjde k významnému nárastu amplitúdy. Diagnózu možno potvrdiť tiež vyšetrením protilátok proti napäťovo závislým kalciovým kanálom (VGCC), ktoré bývajú pozitívne až v 90 % prípadov. Včasné a správne stanovenie diagnózy je nevyhnutné pre nastavenie pacienta na imunosupresívnu terapiu, obvykle

kombinovanú liečbu prednizón a/alebo azatioprín. Pri imunosupresívnej liečbe sa stav väčšiny pacientov s LEMS zreteľne zlepší. Pri pretrvávaní obmedzujúcej svalovej slabosti je ordinovaná liečba amifapridínom, ktorý symptomaticky zvyšuje uvoľňovanie acetylcholínu z presynaptických zakončení a zlepšuje neuromuskulárnu transmisiu.

Literatúra

1. Spalek P, Orolin D, Lisy L. Immunosuppressive drug treatment in overlap myasthenic syndrome: combined mysthenia gravis and Lambert-Eaton myasthenic syndrome. In: Gersterbrand F, Bartko D, Turcani P, eds. Neurology in Europe I. London: John Libbey and Co Ltd.; 1989: 603-607.
2. Spalek P, Cibulcik F, Vincent A. Amifampridín – „orphan drug" v liečbe Lambertovho-Eatonovho myastenického syndrómu: výsledky 4-ročnej liečby u 2 pacientok. Neurológia 2019;14:5-11.

Dvojito séropozitívna myasténia gravis s autoprotilátkami proti AChR a proti MuSK – double trouble

P. Špalek[1], R. Bobek[2], Š. Kečkeš[3], I. Martinka[1]
[1]Národné expertízne centrum pre zriedkavé neuromuskulárne ochorenia, Neurologická klinika SZU a UNB, Nemocnica Ružinov, Bratislava
[2]Neurologické oddelenie, Nemocnica Čadca
[3]Oddelenie imunodiagnostiky OÚSA a Ústav chémie, klin. biochémie a laboratórnej medicíny LF SZU, Bratislava

Úvod: Myasténia gravis (MG) je autoimunitné ochorenie nervovosvalovej platničky, ktoré sa prejavuje fluktuujúcou slabosťou a patologickou unaviteľnosťou priečne pruhovaného svalstva. MG je obvykle považovaná za jedno ochorenie. V súčasnosti je už identifikovaných 7 samostatných foriem MG (1, 2). Heterogénnosť jednotlivých foriem MG sa prejavuje rôznym uplatňovaním autoimunitných mechanizmov – humorálna, celulárna imunita, komplementový systém. Humorálna autoimunita sa prejavuje tvorbou autoprotilátok proti rôznym špecifickým antigénom: acetylcholínové receptory (AChR), svalovo špecifická kináza (MuSK – muscle specific kinase), lipoprotein-related proteín 4, agrín (3). 3 – 4 % pac. s MG nemajú detegovateľné špecifické autoprotilátky. Formy MG majú rôznu patológiu týmusu – hyperplázia, tymóm, atrofia. Jednotlivé formy MG majú rozdielne autoimunitné mechanizmy intratýmusovej alebo extratýmusovej imunopatogenézy. Klinicky sa heterogénnosť foriem MG prejavuje rôznym vekom pri vzniku, rozdielnym zastúpením pohlaví, variabilnou rýchlosťou progresie a generalizácie MG. Jednotlivé formy MG sa manifestujú samostatne. V prezentácii referujeme o raritnej kombinácii dvoch foriem MG – AChR pozitívnej MG a MuSK pozitívnej MG, ktoré sa manifestovali akútnym fulminantným vznikom ťažkej generalizovanej myastenickej symptomatológie s hroziacou myastenickou krízou, ktorú sme zvládli včasne ordinovanou intenzívnou kombinovanou imunoterapiou.

Kazuistika: Pacientka nar. 1967. OA: HYE pre myóm uteru (2009), operácia cysty ľavého ovária (2010). V apríli 2017 bol pacientke na Klinike hematológie a transfúziológie UN sv. Cyrila a Metoda

v Bratislave diagnostikovaný mnohopočetný myelóm. Ordinovaná cielená onkologická viaclíniová liečba, ktorou sa decembri 2018 dosiahla remisia. Pacientka je dispenzarizovaná, bez známok aktivity ochorenia. TO: Koncom novembra 2021 vo veku 54 rokov sa začala u pacientky vyvíjať svalová slabosť a zvýšená unaviteľnosť. Stav pacientky progredoval, svalová slabosť sa generalizovala, vznikli obojstranne pokles viečok, slabosť mimického svalstva, pri dlhšom rozprávaní poruchy artikulácie. Neskôr sa pridružili slabosť extenzorov šije s prepadávaním hlavy do predklonu, ťažkosti s hryzením, žuvaním a deglutináciou. 23. decembra 2021 bola pacientka urgentne hospitalizovaná na Neurologickom oddelení v Čadci. V pokoji nemala subjektívne ťažkosti s dýchaním, VKP sa pohybovalo od 900 do 1100 ml. Námahové dyspnoe sa manifestovalo už pri miernej záťaži. Repetitívnou stimuláciou (3 Hz) sa potvrdil signifikantný dekrement potvrdzujúci postsynaptickú poruchu neuromuskulárnej transmisie. Pozitívny bol i.v. reparačný farmakologický test. V sére sme zistili zvýšenú hladinu autoprotilátok proti AChR 1,4 nmol/l (norma do 0,3) a extrémne vysokú hladinu autoprotilátok proti MuSK > 14 IU/ml (norma do 0,18). Pri CT hrudníka s k. l. sa zistil normálny nález, bez známok tymómu a hyperplázie týmusu. Pre hroziacu myastenickú krízu pri raritnom náleze double pozitívnej MG prim. MUDr. R. Bobek konzultoval ohľadne liečby Centrum pre neuromuskulárne ochorenia, NK SZU a UNB (P. Špalek). Urgentne sme ordinovali prednizón 80 mg denne ráno (1,3 mg na 1 kg telesnej váhy) a imunosupresívny preparát cyklosporín (Equoral) á 50 mg v dávke 100-0-100 mg. Cyklosporín sme pre rýchly nástup jeho imunosupresívneho účinku uprednostnili pred azatioprínom. Vzhľadom na ťažkú generalizovanú myastenickú symptomatológiu – hroziacu myastenickú krízu sme 23. decembra 2021 súčasne ordinovali aj intervenčnú imunoterapiu – IVIG (Flebogamma) v celkovej dávke 120 g (0,4 g/kg telesnej hmotnosti/deň) počas 5 dní. Podávali sme tiež symptomatickú liečbu Mestinonom drg á 60 mg v dávke 5 x 1. Monitorovali sme VKP 3x denne, pohybovala sa medzi 900 – 1250 ml a nevyžadovala podpornú ventiláciu. Pri uvedenej liečbe sa stav mierne zlepšil, ale 7 dní po ukončení prvej kúry IVIG-om sa náhle zhoršili ťažkosti s artikuláciou, fonáciou, prehĺtaním a zvýraznila sa slabosť v mimickom a šijovom svalstve. 3. januára 2022 sme indikovali druhú kúru IVIG-om (120 g/5 dní) a pokračovali v kombinovanej imunosupresii (cyklosporín, prednizón) v nezmenených dávkach. Stav sa zlepšil, ale 9 dní po ukončení druhej kúry IVIG došlo opäť k výraznej generalizovanej exacerbácii, preto sme 18.1.2022 ordinovali 3 kúru IVIG-om vo zvýšenej dávke 150 g/5 dní. Začiatkom februára 2022 sa začal okrem kumulovaného terapeutického efektu 3 kúr IVIG-om prejavovať aj imunosupresívny efekt prednizónu a cyklosporínu a myastenické symptómy sa rýchlo upravovali. 25. februára 2022 bola pacientka na kombinovanej imunosupresívnej liečbe prepustená do ambulantnej starostlivosti len s miernou slabosťou končatinového svalstva. Pacientka je pravidelne dispenzarizovaná v Centre pre neuromuskulár-

ne ochorenia (I. Martinka). Pri kontrole 21. apríla 2022 bola už vo farmakologickej remisii, asymptomatická. Pri trvalej liečbe Equoral (200 mg/deň) sme začali redukovať 80 mg dávku Prednisonu o 10 mg mesačne. Dávkovanie Mestinonu sme znížili na 3 x 1 drg. Na dispenzárnej kontrole 18. októbra 2022 bola pacientka asymptomatická. Prednizón sme znížili na 30 mg, pokračujeme v úplnom vysadzovaní prednizónu a Mestinonu.

Záver: U 54-ročnej pacientky sme diagnostikovali raritný výskyt dvojito séropozitívnej MG. Išlo o súčasný vznik late-onset AChR pozitívnej MG (vznik > 50 r.) a MuSK pozitívnej MG. Pri ich vzniku sa uplatňujú odlišné autoimunitné mechanizmy. Dvojito séropozitívna AChR a MuSK MG sa obvykle manifestuje akútnou fulminantnou generalizovanou symptomatológiou v popredí s bulbárnou a respiračnou slabosťou. U pacientov vzniká hroziaca myastenická kríza alebo rozvinutá myastenická kríza s nutnosťou UPV. Po potvrdení diagnózy dvojito pozitívnej MG sú okamžite indikované kombinovaná imunosupresívna liečba v dostatočne účinných dávkach (prednizón a equoral/azatioprín) a intervenčná imunoterapia IVIG-om 1 alebo viac kúr. Len pri včasnom určení diagnózy a okamžitej ordinácii uvedenej liečby je prognóza pacientov signifikantne priaznivá.

Literatúra

1. Špalek P. Imunopatogenetické formy myasténie gravis a základné princípy ich liečby. Via practica. 2021;18(S2):16-18.
2. Špalek P, Martinka I, Kečkeš Š. Naše skúsenosti s myasténiou gravis s autoprotilátkami proti MuSK. Neurol. praxi. 2021;22:96-102.
3. Špalek P. Myasténia gravis a autoprotilátky – dlhý a nekončiaci sa príbeh. Ces Slov Neurol N. 2008;71/104:97-99.
4. Zhang J, Chen Y, Che J et al. AChRAb and MuSKAb double-seropositive myasthenia gravis: a distinct subtype? Neurol Sci. 2021;42:863-869.
5. Špalek P, Yaghi A, Martinka I, Veverka J. Základné princípy manažmentu myastenických kríz v Centre pre NMO a KAIM UN Bratislava (2007 – 2019) – výsledky a prognóza. Via practica. 2020;17 (S1):9-10.

Akútna dermatomyozitída kombinovaná s early-onset AChR pozitívnou myasténiou gravis

A. Vosátková, A. Hergottová, P. Špalek
Národné expertízne centrum pre zriedkavé neuromuskulárne ochorenia, Neurologická klinika SZU a UNB, Nemocnica Ružinov, Bratislava

Úvod: Myasténia gravis (MG) a dermatomyozitída (DM) patria medzi zriedkavé neuromuskulárne choroby. Obe ochorenia sú podmienené humorálnymi autoimunitnými mechanizmami. Pri MG sa uplatňujú špecifické autoprotilátky proti AChR, MuSK, lipoprotein-related proteínu 4 (LRP4) a proti agrínu. Pri DM autoprotilátky pôsobia na antigénne štruktúry endotelu drobných ciev, kapilár, vyvolávajú okluzívnu vaskulitídu, kapilaritídu v koži a svalstve, ktorá sa manifestuje dermatomyozitídou. Fakultatívne môžu byť postihnuté aj iné cievy spôsobujúce rôzne orgánové postihnutia. Kombinovaný výskyt akútnej DM a pozitívnej AChR MG je raritný. V databáze PubMed sú zaznamenané len dve kazuistiky asociácie akútnej DM a MG (van de Warrenburg et al. Concomitant dermatomyositis and myasthenia gra-

vis associated with respiratory insufficiency. Muscle Nerve 2002;55:293-296; Troy L, Hamor P, Bleasets J, et al. Two simultaneous autoimmune processes in a patient presenting with respiratory insufficiency. Respirology Case Reports 2014;2:21-23).

Kazuistika: Hospitalizovali sme 23-ročnú ženu s 3-týždňovým vývojom slabosti končatinového a trupového svalstva, myalgiami, erytémami v tvári, ulceráciami na koži stehien a ťažkosťami s prehĺtaním, artikuláciou a fonáciou, ktoré sa pri dlhšom hovorení zvýrazňovali až do anartrie. Objektívne sme zistili symetrickú svalovú slabosť s maximom v proximálnom končatinovom svalstve DK > HK. Svalstvo bolo palpačne bolestivé. Laboratórne sme zistili leukocytózu 12,475, zvýšenú hladinu CK v sére 27,3 ukat/l (norma do 2,5). Diagnóza akútnej DM bola potvrdená podľa dg. kritérií Petera a Bohana: 1. Klinické kritériá a) sym. slabosť a myalgie proximálneho svalstva DK; b) kožné kritériá: erytémy, ulcerácie kože; c) subakútny, akútny priebeh. 2. Zvýšená hladina CK v sére 27,2 ukat/l. 3. Myogénny EMG nález. Diagnózu early-onset AChR pozitívnej MG potvrdili: 1. pozitívny dekrement pri testovaní repetitívnej stimulácie s fr. 3 Hz; 2 pozitívny i.v. reparačný farmakologický test; 3. zvýšený titer autoprotilátok proti AChR 0,4 nmol/l (norma do 0,3). Na liečbu sme okamžite ordinovali i.v. bolusy metylprednizolónu a súčasne kombinovanú perorálnu imunosupresívnu liečbu (prednizón a azatioprín). Pri uvedenej kombinovanej IS liečbe sa stav rýchlo upravil. Vymizli kožné erytémy a ulcerácie, vymizli myalgie a upravila sa sila v proximálnom končatinovom svalstve, hladina CK v sére klesla na normu. Vymizli myastenické príznaky: poruchy artikulácie, fonácie a deglutinácie. V marci 2014 pre early-onset AChR pozitívnu MG sme ordinovali tymektómiu s nálezom hyperplázie týmusu s germinatívnymi centrami. MG a DM sa dostali do farmakologickej remisie, udržiavaciu dávku azatioprínu 50 mg/deň sme vysadili v apríli 2018. Pacientka bola v klinickej remisii, asymptomatická bez liečby. V auguste 2019 spontánne potratila v 3 mes. gravidity, v septembri 2021 došlo k exacerbácii klinických prejavov DM, k vzostupu CK na 11,26 ukat/l s myogénnym EMG nálezom. MG ostala asymptomatická v klinickej remisi. V septembri 2021 sme ordinovali kombinovanú imunosupresívnu liečbu (prednizón, azatioprín). Stav sa rýchlo upravil. Pacientka je farmakologickej remisii na udržiavacej dávke 50 mg azatioprínu.

Záver: Nediagnostikované akútne formy MG a/alebo DM môžu pacientov náhle vitálne ohroziť bulbárnou a respiračnou insuficienciou. Pri akútnej DM sú pacienti vitálne ohrození aj vznikom sekundárnej rabdomyolýzy, metabolickým rozvratom a akútnym renálnym zlyhaním. Včasné určenie správnych diagnóz akútnych foriem MG a/alebo DM, a včasná kombinovaná imunosupresívna liečba vrátane intervenčnej imunoterapie majú rozhodujúci význam pre priaznivú prognózu pacientov.

Diagnostika mitochondriálnych ochorení

Diagnostika mitochondriálních onemocnění s maternální dědičností: svalovou biopsii stále potřebujeme

M. Tesařová, K. Lokvencová, H. Štufková, T. Daňhelovská, S. Kelifová, T. Honzík, H. Hansíková, J. Zeman
Klinika pediatrie a dědičných poruch metabolismu, 1. LF UK a Všeobecná fakultní nemocnice v Praze, Praha, Česká republika

Mitochondriální onemocnění (MO), která jsou způsobená poruchou systému oxidativní fosforylace, představují velmi heterogenní skupinu onemocnění a jejich incidence je odhadovaná na 1 : 5000. MO mohou být způsobena patogenními variantami v mitochondriální DNA (mtDNA), kdy je dědičnost maternální, nebo variantami v jaderných genech. Patogenní varianty v mtDNA jsou spojeny s velmi variabilními nejčastěji neuro-svalovými projevy různé tíže. Variabilita příznaků může být ovlivněna hladinou heteroplazie patogenní mtDNA varianty v jednotlivých tkáních. V posledních 10 letech analýza mtDNA, zejména detekce bodových variant a malých delecí/inzercí, se stala díky rutinnímu zavedení NGS, velmi snadno proveditelnou i z tkání, ve kterých lze očekávat velmi nízkou hladinu heteroplazmie (krev). Svalová biopsie se tak posunula z primárně diagnostické tkáně, v minulosti hojně využívané i pro mutační analýzu mtDNA, do úrovně verifikační. V současné době využíváme svalovou biopsii k funkčnímu ověření dopadu nepopsaných nebo extrémně vzácných mtDNA variant na systém oxidativní fosforylace. V ojedinělých případech, zejména u syndromů na podkladě rozsáhlé delece v mtDNA s nástupem klinických příznaků v dospělosti, může být mutační analýza mtDNA ve vzorku svalové biopsie i nadále jedinou cestou ke stanovení diagnózy.

Podpořeno projektem RVO VFN64165 a grantem AZV NU22-07-00614.

Atypická prezentácia syndrómu MERRF (myoclonic epilepsy with ragged red fibers)

I. Martinka[1], P. Jungová[2, 3], M. Juhosová[2], I. Mečiarová[4], A. Hergottová[1], J. Benetin[1], P. Špalek[1]
[1]Centrum pre neuromuskulárne ochorenia, Národné expertízne centrum pre zriedkavé neuromuskulárne ochorenia, Neurologická klinika SZU a UNB, Nemocnica Ružinov, Bratislava
[2]Oddelenie molekulovej a biochemickej genetiky, Ústav lekárskej biológie, genetiky a klinickej genetiky LF UK a UNB, Bratislava
[3]Ambulancia klinickej genetiky, Ústav lekárskej biológie, genetiky a klinickej genetiky LF UK a UNB, Bratislava
[4]Oddelenie patológie, Unilabs s.r.o., Bratislava

Úvod: MERRF (myoklonická epilepsia s „ragged red fibers“) je multisystémo-

vá porucha charakterizovaná myoklonom (ktorý je často prvým príznakom), generalizovanou epilepsiou, ataxiou, svalovou slabosťou, intoleranciou cvičenia, demenciou. Ďalšími prejavmi môže byť ptóza viečok, strata sluchu, nízky vzrast, optická atrofia, pigmentová retinopatia, kardiomyopatia, srdcové dysrytmie (napr. Wolff-Parkinson-White syndróm), periférna neuropatia, diabetes mellitus a lipomatóza. Ochorenie sa môže prejavovať od detského veku až do dospelosti, pričom vzniku prvých príznakov predchádza normálny psychomotorický vývoj. V typických prípadoch možno klinické podozrenie na diagnózu MERRF vysloviť u probanda s nasledujúcimi štyrmi znakmi: myoklonus, generalizovaná epilepsia, ataxia a „ragged red fibers" („roztrhané červené vlákna") vo svalovej biopsii. Predpokladaná diagnóza sa potvrdí molekulárno-genetickým vyšetrením na základe nálezu patogénneho variantu v jednom z génov spojených s MERRF. U viac ako 80 % postihnutých jedincov s typickými nálezmi je prítomný patogénny variant m.8344A>G v mitochondriálnom géne *MT-TK*. Patogénne varianty v *MT-TF*, *MT-TH*, *MT-TI*, *MT-TL1*, *MT-TP*, *MT-TS1* a *MT-TS2* boli tiež opísané v podskupine jedincov s MERRF. Kauzálna liečba ochorenia nie je k dispozícii. U niektorých pacientov bol opísaný pozitívny efekt viacerých podporných liekov (ubiquinol, karnitín, kyselina alfa-lipoová, vitamín E, komplex vitamínov B, kreatín). V prípade epilepsie je indikovaná antikonvulzívna liečba, na liečbu myoklonu sa používa levetiracetam alebo klonazepam. Referujeme kazuistiku pacientky s potvrdenou diagnózou MERRF a atypickou klinickou prezentáciou.

Kazuistika: 44-ročná pacientka, od mladosti sledovaná pre senzorineuronálnu poruchu sluchu s prevahou vľavo, labyrintopatiu bilaterálne a amblyopiu. V rodine udávala výskyt ataxie chôdze u mamy a poruchu zraku u svojej sestry, brata a tety (mamina sestra). TO: V posledných 7 rokoch sa u nej objavila zajakavosť, v roku 2021 sa pridružil grafospazmus pravej ruky prejavujúci sa pri písaní a pri výkone povolania. Udávala aj poruchy rovnováhy s tendenciou k pádom, slabosť DKK s podlamovaním nôh, pocitmi stuhnutosti a zášklbmi svalstva stehien. MRI vyšetrením mozgu sa zistila ischemická lézia O vľavo staršieho charakteru, stacionárna pri opakovaných vyšetreniach. Posturografickým vyšetrením sa zistila ťažká vestibulárna hyporeflexia. MRI spinálneho kanála bolo s nálezom multietážových diskopatií bez evidentnej kompresie miechy, durálneho vaku a miechových koreňov. Pre diagnosticky nedoriešený stav bola odoslaná koncom roku 2021 do ambulancie Centra pre neuromuskulárne ochorenia. Objektívne bola prítomná balbuties, postavenie hlavy v anteflexii, grafospazmus vpravo, dysdiadochokinéza a dysmetria vľavo, hyporeflexia ršo na DKK, palpačná stuhnutosť svalstva stehien a lýtok, mierna proximálna svalová slabosť DKK, naznačené pyramídové iritačné javy na DKK, ataxia postoja a chôdze. V sére sme zistili zvýšené hladiny svalových markerov (kreatínkináza 11,05 ukat/l, laktátdehydrogenáza 6,25 ukat/l) a pokojového laktátu (3,0 mmol/l). EMG vyšetrením sa zistili normálne vodivostné štúdie, pri ihlovej EMG sa zistil neuromyogénny nález (zo svalu HK skôr

myogénny, zo svalu DK zmiešaný). Pre podozrivú rodinnú anamnézu (výskyt ataxie a poruchy zraku v matkinej rodine), nález prejavov postihnutia CNS (ataxia, amblyopia), poruchu sluchu, eleváciu kreatínkinázy, neuromyogénny EMG nález sme suponovali bližšie nešpecifikovanú mitochondriálnu encefalomyoneuropatiu. Histopatologickým vyšetrením m. vastus lateralis sa zistil histochemicko-morfologický obraz s nálezom poškodených vlákien s nálezom obrazu „ragged red fibers", s aktivitou v NADH-TR. Molekulárnogenetickým vyšetrením sa zistil patologický variant m.8344 G v *MT-TK* géne, ktorý je vo vzťahu k MERRF syndróm.

Záver: U pacientky sme stanovili diagnózu MERRF napriek tomu, že chýbali dva kardinálne príznaky epilepsia a myoklonus. Variant v *MT-TK* géne považujeme za patogénny, nakoľko sú prítomné ďalšie znaky typické pre mitochondriálne ochorenia: porucha sluchu a zraku, ataxia, myopatia, nález „ragged red fibers" pri histopatologickom vyšetrení svalu, rodinný výskyt ataxie a poruchy zraku z matkinej strany.

Geneticky podmienené epilepsie spojené s poruchou funkcie mitochondrií

P. Drenčáková[1], M. Giertlová[1], Ľ. Potočňáková[2], J. Šaligová[2], R. Zemjarová Mezenská[3], L. Nosková[4], M. Zikánová[4], V. Stránecký[4], S. Kmoch[4], D. Gašperíková[5], M. Škopková[5], K. Okáľová[6]
[1]Ambulancia lekárskej genetiky Košice, Unilabs Slovensko s.r.o
[2]Ambulancia pre dedičné poruchy metabolizmu DFN Košice
[3]Laboratórium lekárskej genetiky Bratislava, Unilabs Slovensko s.r.o.
[4]Laboratoř pro stadium vzácných nemocí, Klinika pediatrie a dědičných poruch metabolismu 1. LK UK a VFN v Praze
[5]DIABGENE, Biomedicínske centrum SAV, Bratislava
[6]II. Detská klinika SZU, Detská fakultná nemocnica Banská Bystrica

Poruchu funkcií mitochondrií spôsobujú patogénne varianty v jadrovej alebo mitochodnriálnej DNA. Epilepsia je jedným z najčastejších prejavov ochorení spôsobených mitochondriálnou dysfunkciou, najmä u detí. Prezentujeme kazuistiky detí s poruchami funkcie mitochondrií z našej praxe. V prvej kazuistike sa venujeme 15-ročnej probandke rómskeho etnika so spastickou tetraplégiou, závažnou psychomotorickou retardáciou, fokálnou epilepsiou, mikrocefáliou, faciálnou dysmorfiou a vývojovými chybami mozgu, u ktorej sme potvrdili autozomálne recesívne dedičné mitochondriálne ochorenie – primárny deficit pyruvátdehydrogenázového komplexu (patogénny variant c.1336C>T p.(Arg446*) v géne *PDHX* v homozygotnom stave). Ide o rekurentné genetické ochorenie s efektom zakladateľa v rómskej populácii. V druhej kazuistike opisujeme 2-ročného chlapca s progresívnym neurodegeneratívnym ochorením, u ktorého bolo, vzhľadom na opakovanú eleváciu laktátu, pozitívny záťažový laktátový test a eleváciu laktátu v likvore, vyslovené podozrenie na

mitochondrálne ochorenie. V klinickom obraze pacienta dominovalo ťažké zaostávanie v psychomotorickom vývoji, závažná hypotónia a epilepsia, prechodná hypertrofická kardiomyopatia, na MR mozgu bola progresívna globálna kortikálna atrofia a zmeny zodpovedajúce Leighovmu syndrómu. U pacienta bolo genetickým vyšetrením potvrdené autozomálne recesívne ochorenie *IARS2*-asociovaná mitochondriálna porucha s genotypom c.314_318del (p.Val105ArgfsTer23), c.2158A>G (p.Arg720Gly) v géne *IARS2*, ktorý kóduje mitochondriálnu izoleucyl-tRNA syntetázu 2. V tretej kazuistike je naším pacientom 9-mesačný chlapec s fokálnou epilepsiou, generalizovanou hypotóniou, zaostávaním v psychomotorickom vývoji a kortikálnou atrofiou s ventrikulomegáliou na MR mozgu, u ktorého sme potvrdili vývinovú epileptickú encefalopatiu 39 spôsobenú pravdepodobne patogénnym variantom c.1335C>A (p.Asn445Lys) v géne *SLC25A12* v homozygotnom stave. Gén *SLC25A12* kóduje mitochondriálny transportér na vnútornej mitochondriálnej membráne. Vo štvrtej kazuistike prezentujeme 13-ročné dievča z rómskeho etnika s ľahkou mentálnou retardáciou, zaostávaním v psychomotorickom vývine, globálnou hypotóniou kostrového svalstva a patologickým EEG záznamom, ktorého sestra so závažnou laktátovou acidúriou exitovala vo veku 8 rokov. U probandky aj jej sestry bol nájdený patogénny variant c.322C>T (p.Arg108Trp) v géne *EARS2* v homozygotnom stave. Gén *EARS2* kóduje mitochondriálnu glutamyl tRNA syntetázu a s jeho mutáciami je spojené mitochondriálne ochorenie – kombinovaný deficit oxidačnej fosforylácie 12.

U našich prezentovaných pacientov s poruchou funkcií mitochondrií sme našli rôznorodé klinické prejavy a odlišné genetické príčiny ich zdravotného stavu, avšak spoločným faktorom všetkých pacientov bola epilepsia v klinickom obraze.

Zriedkavé geneticky podmienené neuromuskulárne ochorenia

Genetické nálezy u pacientů s pletencovou svalovou dystrofií

J. Zídková, T. Kramářová, J. Kopčilová, K. Réblová, L. Fajkusová
Centrum molekulární biologie a genetiky, Fakultní nemocnice Brno, Česká republika

Úvod: Pletencové svalové dystrofie (LGMD – limb girdle muscular dystrophies) představují geneticky heterogenní skupinu svalových dystrofií, která primárně postihuje kosterní svalstvo a vede k progresivní, převážně proximální, svalové slabosti. Na základě dědičnosti se LGMD dělí do dvou skupin – s autozomálně recesivní dědičností (LGMD R) a s autozomálně dominantní dědičností (LGMD D). Autosomálně dominantní formy jsou vzácnější, tvoří méně než 10 % všech LGMD. Dle asociovaného genu je LGMD R dělena do 27 typů (LGMD R1 až R27), LGMD D do 5 typů (LGMD D1 až D5). V současné době rozlišujeme 32 asociovaných genů a patogenní varianty v řadě z nich mohou způsobovat alelická onemocnění vyznačující se odlišným fenotypem, než je LGMD (např. kongenitální svalové dystrofie). Ve studii prezentujeme výsledky genetické analýzy pacientů s podezřením na LGMD.

Metody: Pro identifikaci genetických variant spojených s neuromuskulárními onemocněními byla pro přípravu sekvenační knihovny použita metoda KAPA HyperChoice (Roche), následovala sekvenace na přístroji NextSeq 500 (Illumina). Metoda analyzovala exony a přilehlé intronové oblasti 439 genů spojených vybranými skupinami neuromuskulárních onemocnění (dle http://www.musclegenetable.fr/). Bioinformatické zpracování dat bylo zaměřeno jak na identifikaci variant menšího rozsahu, tak na rozsáhlé genové delece/duplikace (analýza copy number variations).

Výsledky: Prezentujeme výsledky genetické analýzy 231 nepříbuzných pacientů, u kterých byla potvrzena LGMD. Celkem bylo identifikováno 439 mutantních alel nesoucích 159 různých patogenních variant (57 z nich se na základě literárních údajů vyskytuje pouze v populaci českých pacientů s LGMD). Autosomálně recesivní formy LGMD byly detekovány u 90 % probandů, autozomálně dominantní formy postihly 10 % probandů. Všechny identifikované patogenní varianty kromě pěti byly varianty malého rozsahu. Jedna rozsáhlá genová delece byla identifikována v genu *LAMA2*, dvě rozsáhlé delece se vyskytovaly v genu *CAPN3* a v genu *SGCG*.

Závěr: V souboru 231 nepříbuzných pacientů s geneticky potvrzenou LGMD je nejčastějším onemocněním LGMD R1-*CAPN3* (51,9 % probandů), následuje LGMD R9-*FKRP* (10,8 %) a LGMD R12-*ANO5* (7,4 %). Studie rovněž poukazuje na potřebu zpracování sekvenačních dat se zaměřením na identifikaci variant malého i velkého rozsahu.

Duchennova muskulárna dystrofia – diagnostika a štruktúra molekulárno-genetických patológií na Slovensku

R. Petrovič, M. Fischerová, J. Chandoga
Ústav lekárskej biológie, genetiky a klinickej genetiky LF UK a UNB, Oddelenie molekulovej a biochemickej genetiky, Bratislava

Dystrofinopatie patria do skupiny zriedkavých geneticky podmienených myopatií charakterizovaných klinicky progredujúcou svalovou slabosťou a atrofiou. Duchennova svalová dystrofia (DMD, OMIM: 310200) a jej miernejšia forma, Beckerova svalová dystrofia (BMD, OMIM: 300376) patria medzi najfrekventovanejšie X-viazané ochorenia. Kauzálnymi sú mutácie v géne *DMD*, ktorý kóduje svalový proteín dystrofín. Gén *DMD* je lokalizovaný na chromozóme X a je to najdlhší gén v ľudskom genóme.

Incidenciu mutácií v géne *DMD* možno vyčísliť nasledovne: 60 % pacientov má veľkú deléciu (zasahuje najmenej 1 exón), 10 % veľkú duplikáciu (1 a viac exónov) a 30 % pacientov ma iné raritné patogénne varianty (bodové mutácie typu missense a nonsense, inzerčno-delečné mutácie, malé inverzie a komplexné prestavby). Vzhľadom na veľkosť a komplexnosť génu dochádza často k *de novo* mutáciám (až 20 % prípadov). Z týchto prípadov je približne 10 % spôsobených gonadálnym mozaicizmom jedného z rodičov, čo spôsobuje komplikáciu pri genetickej konzultácii.

Algoritmus molekulárno-genetického vyšetrenia zahŕňa v prvom kroku vyšetrenie metódou MLPA, ktoré odhalí delécie či duplikáce jedného alebo viacerých exónov. V prípade MLPA negatívneho výsledku sa pristupuje k vyhľadávaniu raritných bodových mutácií sekvenčnou analýzou. Prezentujeme spektrum molekulárnych patológií DMD zachytených v našom ústave od roku 2004, pričom bolo diagnostikovaných viac ako 250 pacientov.

Duchennovu svalovú dystrofiu nie je možné úplne vyliečiť, ale kvalitnou starostlivosťou a pravidelnou rehabilitáciou je však možné progres ochorenia spomaliť. Pre približne 10 % pacientov, u ktorých bola identifikovaná mutácia typu nonsense, je dostupné farmakoterapeutické ovplyvnenie malou molekulou umožňujúcou prekonať terminačný kodón (Translarna, Ataluren).

Adultná forma Pompeho choroby v SR

P. Špalek[1], S. Mattošová[2], I. Martinka[1], J. Chandoga[2]
[1]Národné expertízne centrum pre zriedkavé neuromuskulárne ochorenia, Neurologická klinika SZU a UNB, Nemocnica Ružinov, Bratislava
[2]Ústav lekárskej biológie, genetiky a klinickej genetiky LF UK a UNB, Oddelenie molekulovej a biochemickej genetiky, Nemocnica Staré Mesto, Bratislava

Odborná prednáška podporená finančným príspevkom spoločnosti Swixx Biopharma. Spoločnosť Swixx Biopharma žiadnym spôsobom nezasahovala do odborného obsahu podporenej prednášky.

Úvod: Adultná forma Pompeho choroby (PCh) je zriedkavé autozomál-

ne recesívne dedičné ochorenie spôsobené mutáciami génu pre lyzozomálnu kyslú alfa glukozidázu (GAA). Mutácie génu spôsobujú deficit GAA, ktorý vedie k hromadeniu lyzozomálneho glykogénu v bunkách a tkanivách, najmä v priečne pruhovanom svalstve. Dochádza k zväčšovaniu a ruptúre lyzozómov, následne k štrukturálnemu poškodeniu svalových vláken, dysfunkcii organel, poruchám v metabolicko-energetických procesoch a k progresívnemu rozvoju myopatie. Do konca 20. storočia nebola Pch liečiteľná, mala nepriaznivú, často infaustnú prognózu. V roku 2006 EMA a FDA potvrdili indikáciu enzymatickej substitučnej liečby (ESL) rekombinantnou alfa-glukozidázou pre všetky 3 formy PCh – infantilnú, juvenilnú a adultnú. V 21. storočí viaceré štúdie potvrdili, že čím skôr sa začne s ESL, tým väčšia je pravdepodobnosť zlepšenia klinických príznakov ochorenia. Preto sme v SR v r. 2009 začali so skríningovým vyhľadávaním pacientov s PCh meraním GAA v suchej kvapke krvi. Dovtedy nebol u nás diagnostikovaný žiadny pacient s adultnou formou PCh.

Súbor a výsledky: Od r. 2009 sme skríningovým vyšetrením zachytili 11 dospelých pacientov s deficitom GAA. Diagnóza Pch bola definitívne potvrdená enzýmovým vyšetrením a DNA diagnostikou. Pre svoj zriedkavý výskyt je adultná forma poddiagnostikované ochorenie. Výrazná fenotypická diverzita spôsobuje, že adultná forma Pch svojimi heterogénnymi príznakmi imituje rôzne neuromuskulárne ochorenia. U všetkých 11 pacientov boli pôvodne určené mylné diagnózy: 4x pletencová svalová dystrofia, 3x myopatia bližšie neurčenej etiológie, 1x chronická polymyozitída, 1x facio-skapulo-humerálna muskulárna dystrofia, 1x myotonická dystrofia, 1x porucha dýchania bráničného typu. Priemerný čas medzi prvými príznakmi ochorenia a určením diagnózy Pompeho choroby bol 7,1 rokov (2 – 14 rokov). Všetci pacienti mali zvýšenú hladinu CK v sére (5,01 – 19,96 ukat/l). V prednáške poukážeme na určité zásadné chyby, ktoré u niektorých pacientov oddialili určenie správnej diagnózy.

Záver: Stanovenie mylnej diagnózy môže aj na dlhé roky oneskoriť určenie správnej diagnózy adultnej formy Pompeho choroby. Ordinácia ESL rekombinantnou alfa glukozidázou v pokročilých štádiách adultných foriem má malú terapeutickú efektívnosť, za úspech sa považuje zastavenie progresie ochorenia. Pre priaznivú prognózu pacientov s Pompeho chorobou má rozhodujúci význam skoré určenie správnej diagnózy. Preto by používanie skríningového vyšetrenia suchou kvapkou krvi u rizikových jedincov malo byť rutinným vyšetrením v klinickej praxi. Indikované je u novorodencov, dojčiat s hypotonickým syndrómom, kardiomyopatiou a hepatosplenomegáliou. U starších detí a u dospelých je skríningové vyšetrenie indikované pri slabosti pletencových svalov, ale aj pri slabosti v iných svalových skupinách a svaloch, pri zvýšenej hladine CK v sére, svalových atrofiách, skeletálnych poruchách a pri respiračných poruchách. Podozrenie na diagnózu Pompeho chorobu zistené skríningovým

vyšetrením suchou kvapkou krvi je potrebné definitívne potvrdiť enzýmovým vyšetrením a DNA diagnostikou.

Literatúra

1. Špalek P. Projekt vyhľadávania pacientov s Pompeho chorobou. Neurol prax. 2008;9:300-301.
2. Jurickova K, Spalek P, Mattosova S, Hlavata A. Benefits of active screening project of Pompe disease in Slovakia. J Inher Metab Dis. 2013;36(Suppl. 3):295.
3. Špalek P, Sosková M, Mečiarová I, Chandoga J. Late-onset Pompe disease: Pitfalls in the diagnosis. Neurol prax. 2013;14(Supl. 2):49-50.
4. Urminska I, Mattosova S, Meciarova I, Chandoga J and Spalek P. Laboratory and clinical findings imitating myotonic dystrophy in the patients with late-onset Pompe disease. J Neuromuscul Dis. 2015;1:S34.
5. Mattosova S, Hlavata A, Spalek P, Kotysova L, Macekova D, Chandoga J. Late onset form of Pompe disease. Bratisl Med J. 2015;115:502-505.
6. Špalek P, Martinka I, Mattošová S, Mečiarová I, Urminská I, Sosková M, Chandoga J. Adultná forma Pompeho choroby v SR – diagnostické úskalia a omyly. Neurológia 2014;9:157-164.
7. Špalek P. 10 rokov projektu vyhľadávania pacientov s Pompeho chorobou v SR. Neurológia 2017;12:135-139.
8. Juríčková K, Hlavatá A, Brennerová K, Mattošová S, Šalingová A, Hupka V, Špalek P. Skúsenosti s liečbou pacientov s Pompeho chorobou v SR. Neurol prax. 2019;20(S2):26-27.
9. Špalek P, Chandoga J. Projekt vyhľadávania pacientov s Pompeho chorobou skríningovým vyšetrením suchou kvapkou krvi – nové inštrukcie a nové odporúčania pre klinickú prax. Neurológia 2020;15:123-124.
10. Špalek P, Mattošová S, Bali-Hudák M, Chandoga J. Porucha bráničného dýchania ako prvomanifestácia adultnej formy Pompeho choroby. Neurol prax. 2021;22:278-284.

X-viazaná myotubulárna myopatia: diagnostika a genotypovo-fenotypové korelácie)

K. Kušíková[1], A. Šoltýsová[2,3], A. Ficek[2], M. Škopková[4], D. Gašperíková[4], M. Kolníková[1], J. Mayr[5], O. Kalev[6], S. Weis[6], D. Weis[7]
[1]Klinika detskej neurológie LF UK a NÚDCH v Bratislave, Slovensko
[2]Katedra molekulárnej biológie, Prírodovedecká fakulta Univerzity Komenského v Bratislave, Slovensko
[3]Ústav klinického a translačného výskumu BMC SAV, Bratislava, Slovensko
[4]Ústav experimentálnej onkológie BMC SAV, Bratislava, Slovensko
[5]Pediatrická klinika Fakultnej nemocnice Salzburg, Paracelziova lekárska univerzita v Salzburgu, Rakúsko
[6]Oddelenie neuropatológie Ústavu patológie a neuropatológie, Neuromed Campus, Univerzitná nemocnica Jána Keplera, Lekárska fakulta Univerzity Jána Keplera, Linz, Rakúsko
[7] Inštitút lekárskej genetiky, Univerzitná nemocnica Jána Keplera, Linz, Rakúsko

Úvod: X-viazaná myotubulárna myopatia (skr. XLMTM, OMIM: 310400, ORPHA: 596) je zriedkavé neuromuskulárne ochorenie (skr. NMD) s prevalenciou 1 : 50 000 mužov, ktoré vzniká v dôsledku dysfunkcie endozomálnej lipidovej fosfatázy nazývanej myotubularín (gén *MTM1*, lokus Xq28), exprimovanej predominantne v kostrovom svale. V dôsledku porušenej funkcie myotubularínu dochádza k rozvoju myopatického fenotypu rôzneho stupňa: od ťažkej (klasickej) formy, ktorá sa prezentuje závažnou hypotóniou (floppy infant), areflexiou a respiračnou insuficienciou s potrebou umelej pľúcnej ventilácie v novorodeneckom období a s vysokou mierou včasnej mortality, až po ľahkú formu prezentujúcu sa postupným rozvojom myopatie v adolescencii, resp. až v dospelosti. Dodnes bolo v géne *MTM1*

zistených 589 variantov, z čoho viac ako 530 sa hodnotí ako pravdepodobne patogénne či patogénne, avšak presné genotypovo-fenotypové korelácie ostávajú nejasné.

Cieľ práce: V príspevku prezentujeme stručný diagnostický algoritmus pri floppy infant, ako aj štúdiu realizovanú na najväčšom súbore doposiaľ publikovaných pacientov s XLMTM (n = 414). Pri štatistickom spracovaní sme sa zamerali na hodnotenie korelácie závažnosti fenotypu s typom zisteného variantu, s konkrétnou doménou v géne *MTM1* (PH-GRAM, RID, PTP/DSP a SID) či súvislosť s nonsense-mediated mRNA decay. Dáta sme doplnili o 3 nové, doposiaľ neopísané varianty zistené u našich pacientov, ktorých patogenitu okrem charakteristického XLMTM fenotypu podporujú typické histopatologické a imunohistochemické nálezy pri vyšetrení vzorky bioptovaného priečne pruhovaného svalu.

Záver: Veríme, že na základe prezentovaných genotypovo-fenotypových korelácií bude možné predpokladať priebeh ochorenia u XLMTM pacientov a prezentovaný algoritmus pomôže k skorej diagnostike zriedkavých NMDs so včasnou mortalitou, ktoré v mnohých prípadoch ostávajú nerozpoznané.

X-viazaný deficit enzýmu fosforyláza kináza b (PhK b) ako vzácna príčina únavového syndrómu a myalgií – kazuistika

I. Martinka[1], M. Pietrzyková[2], P. Špalek[1], J. Benetin[1], I. Mečiarová[3], I. Borský[4]

[1]Národné expertízne centrum pre zriedkavé neuromuskulárne ochorenia, Neurologická klinika SZU a UNB, Nemocnica Ružinov, Bratislava
[2]Ambulancia klinickej genetiky, UNB, Nemocnica Staré Mesto, Bratislava
[3]Alpha Medical Patológia s.r.o., UNB, Nemocnica Ružinov, Bratislava
[4]Dr. Magnet Ružinov s.r.o., UNB, Nemocnica Ružinov, Bratislava

Úvod: Glykogenóza typu IX je spôsobená deficitom enzýmu fosforyláza kináza b (PhK), ktorý zohráva ústrednú úlohu v kaskáde štiepenia glykogénu. PhK je tvorená zo 4 podjednotiek kódovaných rôznymi génmi, ich mutácie spôsobujú svalový alebo hepatálny typ PhK deficitu. Mutácia v géne *PHKA1* kódujúcom alfa podjednotku spôsobuje vzácny X-viazaný svalový typ PhK deficitu (glykogenóza IXd) prejavujúci sa jedným z nasledujúcich príznakov: intolerancia cvičenia, myalgie, svalové kŕče, myoglobinúria, progredujúca svalová slabosť. V práci referujeme kazuistiku pacienta s touto zriedkavou príčinou ponámahových myalgií a únavového syndrómu.

Kazuistika: 31-ročný pacient – s anamnézou stuhnutosti svalov, intolerancie námahy a ponámahových myalgií od r. 2011– v r. 2012 bol vyšetrovaný v našom Centre pre NMO. Opakovane bola zistená elevácia hladín CK v sére (10 – 30 ukat/l), natívny EMG z m. vastus l. sin. – ľahký myogénny nález. Histopatologicky sa zistil ľahký nešpecifický nález myogénnej proveniencie. Stav

bol hodnotený ako primárne myogénne ochorenie v.s. z okruhu muskulárnych dystrofií. Molekulárno-genetické vyšetrenie na myotonické dystrofie bolo negatívne. Skríning suchej kvapky krvi na Pompeho chorobu bol negatívny. V r. 2021 bol znovu vyšetrený v našej ambulancii pre progresiu stavu – permanentné myalgie, intolerancia minimálnej námahy. Molekulárno-genetickým vyšetrením panelu génov pre myopatie sa zistil hemizygotný patogénny variant c.2215CT (Arg739Ter) v géne *PHKA1*. Ide o nonsense variant, ktorý považujeme za kauzálny pre pacientove svalové ťažkosti a potvrdzujeme u neho X-viazanú svalovú glykogenózu.

Záver: X-viazaný deficit enzýmu PhK podmienený mutáciou v *PHKA1* géne je vzácnou príčinou ponámahových myalgií, intolerancie námahy, svalových kŕčov. Po vylúčení častejších príčin je toto ochorenie nutné zahrnúť do diferenciálno-diagnostickej rozvahy.

Zriedkavé neurologické ochorenia – varia

Zriedkavé fenotypové varianty restless legs syndrómu

L. Gurčík
Neurologické oddelenie Nemocnice AGEL Levoča, a.s.

Fenotypové varianty alebo spektrá syndrómu nepokojných nôh (restless legs syndrome – RLS) patria medzi raritne sa vyskytujúce ochorenia. Nepokojom býva pri nich postihnutá konkrétna časť tela (iná ako dolné končatiny), ale v priebehu ochorenia sa často pridruží aj typický RLS s miernejšou intenzitou príznakov. Symptómy môžu byť lokalizované na tvári, horných končatinách, bruchu, pohlavných orgánoch, močovom mechúre alebo chrbtici. Hlavnú úlohu v patogenéze restless fenotypov zohráva, podobne ako pri RLS, porucha metabolizmu železa a dopamínu, ale presná príčina manifestácie ochorenia na tom-ktorom orgáne nie je doposiaľ objasnená. Izolované restless syndrómy predstavujú veľmi raritne sa vyskytujúce klinické jednotky s celosvetovo publikovanými nepočetnými kazuistikami. Označujú sa aj ako fenotypové varianty alebo spektrá RLS a nemajú vlastné diagnostické kritériá, preto sa využívajú aproximované kritériá pre RLS, ktoré v roku 2012 naposledy revidovala skupina expertov združených v International Restless Legs Syndrome Study Group (IRLSSG).

Výskyt izolovaných restless syndrómov v iných lokalitách ako na dolných končatinách (bez príznakov RLS) je extrémne vzácny. V prevažnej väčšine prípadov symptómy z postihnutia iného orgánu dominujú a začínajú skôr a až v priebehu ochorenia sa môžu pridružiť aj RLS príznaky. Na druhej strane, až u polovice pacientov s RLS sa v priebehu ochorenia vyskytnú príznaky nepokoja aj v iných častiach tela, bývajú však miernejšej intenzity a manifestujú sa až neskôr – pri dlhotrvajúcom a závažnejšom priebehu ochorenia alebo ako prejav augmentácie pri užívaní dopamínových agonistov. Po dolných končatinách bývajú druhou najčastejšie postihnutou oblasťou horné končatiny, menej často postihujú nepríjemné senzácie brucho, pohlavné orgány, močový mechúr, tvár alebo chrbticu. Aj pri týchto orgánoch bývajú príznaky akcentované v pokoji, vo večerných alebo nočných hodinách a zmierňujú sa pohybom alebo po použití dopamínového agonistu.

Okrem klinických diagnostických kritérií je v diagnostike nápomocné videopolysomnografické vyšetrenie a vylúčenie iného ochorenia v postihnutej oblasti. V liečbe sa s úspechom využívajú blokátory α_2-δ receptorov kalciových kanálov, agonisty dopamínových receptorov, opioidy alebo preparáty železa pri jeho nedostatku. Restless fenotypy sa vyskytujú veľmi raritne a je potrebné na nich v klinickej praxi myslieť, aby sa predišlo diagnostickým rozpakom, re-

alizovaniu opakovaných neinvazívnych a invazívnych vyšetrení a včas bola nasadená adekvátna terapia.

Genetická heterogenita pri epilepsiách alebo prečo NGS panel nestačí

M. Giertlová[1], P. Drenčáková[1], A. Baranová[2], K. Okáľová[3], K. Tabačáková[3], M. Kolníková[4], J. Payerová[4], R. Zemjarová Mezenská[5], M. Matúšová[5], K. Gondová[6], E. Drusová[6], L. Nosková[7], M. Zikánová[7], V. Stránecký[7], S. Kmoch[7]
[1]Ambulancia lekárskej genetiky, Unilabs Slovensko, s.r.o., Košice
[2]Oddelenie detskej neurológie, Detská fakultná nemocnica v Košiciach
[3]II. Detská klinika SZU, DFN, Banská Bystrica
[4]Klinika detskej neurológie, Národný ústav detských chorôb Bratislava
[5]Laboratórium lekárskej genetiky Unilabs Slovensko, s.r.o., Bratislava
[6]Laboratórium lekárskej genetiky Unilabs Slovensko s.r.o., Spišská Nová Ves
[7]Laboratoř pro stadium vzácnych onemocnění, Klinika pediatrie a dědičných poruch metabolism 1. LK UK a VFN v Praze

Určenie genetickej príčiny pri klinicky závažnej epilepsii má prínos pre správny klinický manažment pacienta, pričom 30 – 50 % pacientov môže profitovať z cielenej liečby na základe genotypu (Epilepsia Open 2019;4:397-408). Význam má aj stanovenie genetického rizika v rodine. Medzi indikácie na genetické vyšetrenie u pacienta s epilepsiou patria: familiárna záťaž, závažný elektroklinický syndróm, farmakorezistencia, klinické známky neurodegenerácie, sprievodné paroxyzmálne neurologické symptómy, podozrenie na dedičnú metabolickú poruchu, malformácie kortikálneho vývoja, neurovývinové zaostávanie alebo regres, intelektový deficit, porucha autistického spektra, suspekcia na syndrómové ochorenie a iné.

Prezentujeme vybrané kazuistiky z našej klinickej praxe, ktoré ilustrujú variabilitu molekulárnych patomechanizmov pri epilepsiách. Ide o pacientov s raritnými chromozómovými aberáciami, s dynamickými mutáciami s expanziami v repetitívnych oblastiach či veľmi raritné klinické jednotky vyžadujúce exómovú analýzu.

U mnohých pacientov so závažnou epilepsiou nie sme na základe klinickej diferenciálnej diagnostiky schopní cieleného genetického testovania. Klinická prax však ukazuje, že pri závažných klinických ťažkostiach je genomický prístup u pacienta opodstatnený a veľmi prínosný. Zároveň je však nevyhnutné poznať vybrané klinické jednotky, najmä tie so špecifickým genetickým mechanizmom (poruchy imprintingu, dynamické mutácie, ochorenia viazané na mtDNA, tkanivový mozaicizmus a iné) či populačne špecifické ochorenia (napr. UFM1, NUS1, NCL7 v rómskej populácii). Epilepsia môže byť súčasťou fenotypu aj pri niektorých častejších genetických

ochoreniach, napr. pri Duchennovej svalovej dystrofii, pri juvenilnej forme Huntingtonovej chorobe, pri syndróme fragilného X chromozómu a pod. Efektívna genetická diagnostika u pacienta s epilepsiou vyžaduje adekvátnu klinickú diferenciálnu diagnostiku, komplexné hodnotenie fenotypu pacienta a interdisciplinárnu spoluprácu.

Malígne nádory periférnych nervov – kazuistika

L. Gurčík
Neurologické oddelenie Nemocnice AGEL Levoča, a.s.

Úvod: Malígne nádory periférnych nervov predstavujú veľmi zriedkavo sa vyskytujúce ochorenia periférnych nervov. Podľa WHO klasifikácie z roku 2020 sa delia na niekoľko typov: 1) malígny tumor periférnych nervov z myelínových pošiev – malignant peripheral nerve sheath tumor, malígny schwanóm – MPNST, 2) malígny melanotický schwanóm, 3) malígny tumor z granulárnych buniek a 4) malígny perineurinóm. Z nich najčastejšie sa vyskytuje malígny schwanóm, ktorý tvorí asi 5 – 10 % všetkých mäkkotkanivových sarkómov. Môže byť sporadický, asociovaný s neurofibromatózou typu 1 alebo s predchádzajúcou rádioterapiou postihnutej oblasti. Najviac náchylní sú pacienti s neurofibromatózou typu 1, pretože približne desatina z nich má riziko vzniku malígneho schwanómu. Typickou črtou nádoru je jeho agresívny rast, časté lokorecidívy, metastatické šírenie a krátke prežívanie pacientov. Priemerné päťročné prežívanie sa odhaduje v rozmedzí 15 – 65 %. Diagnostika je zvyčajne náročná, nápomocné sú EMG, neurosonologické vyšetrenie a MRI postihnutej oblasti. PET-CT dokáže odlíšiť benígny a malígny schwanóm. Medzi nezávislé prediktory zlého outcome patrí prítomnosť neurofibromatózy, vznik tumoru v mieste po rádioterapii, veľký rozsah tumoru v priemere viac ako 5 cm, lokalizácia na hlave, krku alebo trupe. Ďalej sem patrí malígna infiltrácia hlbokej fascie, masívne intraoperačné krvácanie, vyšší grading tumoru, prítomnosť malígneho triton tumoru s metastázami, prítomnosť lokorecidívy či malígnych buniek v resekčných okrajoch nádoru. Hlavnú terapeutickú alternatívu predstavuje resekčná chirurgia. Rádioterapia a adjuvantná chemoterapia majú neistý efekt.

Kazuistika: 55-ročný pacient, ktorý od júna 2021 udával parestézie a intenzívnu neuropatickú bolesť v oblasti malíčka pravej ruky, nešikovnosť pri jemných pohyboch a vypadávanie predmetov z ruky. V klinickom náleze bola prítomná lézia n. ulnaris vpravo s akrálnym motorickým deficitom sprevádzaným hypotrofiou m. interosseus dorsalis I a hypotenaru. Pomocnými vyšetreniami bolo potvrdené tumorózne fuziformné zhrubnutie nervus ulnaris v oblasti ramena vpravo. Následne bola v novembri 2021 na neurochirurgickom pracovisku realizovaná exoneurolýza n. ulnaris s biopsiou. Histologicky bola potvrdená diagnóza solídne rastúceho malígneho tumoru s atypickými malými modrými bunkami – epiteloidný malíg-

ny schwanóm G3, Ki 67: 90 %. V apríli 2022 bola realizovaná resekcia tumoru a o mesiac neskôr doresekovanie proximálnej časti n. ulnaris a dvoch priľahlých lymfatických uzlín – stav bol hodnotený ako radikálna resekcia tumoru. Pri CT stagingu v júni 2022 boli zistené mnohopočetné MTS v lymfatických uzlinách pravej axily (potvrdené aj následným PET-CT vyšetrením) – bola indikovaná resekcia MTS a následná RAT axily. Pri PET-CT boli navyše zachytené kostné MTS v oblasti os sacrum a ľavej bedrovej kosti. Od júla 2022 pacient absolvoval 5 cyklov chemoterapie a RAT na kostné MTS.

Záver: Prednáška prináša pohľad na veľmi zriedkavo sa vyskytujúce malígne tumory periférnych nervov. Ide o raritné ochorenie s neľahkou diagnostikou a liečbou, ktorej výsledky sú neisté vzhľadom na agresívny rast a vysokú schopnosť metastázovať. Prezentácia je doplnená kazuistikou vlastného prípadu s malígnym schwanómom vyrastajúcim z proximálnej oblasti nervus ulnaris.

Pediatria, dedičné metabolické ochorenia

Stiripentol v liečbe Dravetovej syndrómu

K. Tabačáková, K. Okáľová
II. Detská klinika SZU, DFN, Banská Bystrica

Odborná prednáška podporená edukačným grantom spoločnosti Desitin Pharma s.r.o. Spoločnosť Desitin Pharma s.r.o. žiadnym spôsobom nezasahovala do odborného obsahu podporenej prednášky.

Dravetovej syndróm, tiež uvádzaný ako ťažká myoklonická epilepsia dojčiat (Severe Myoclonic Epilepsy in Infancy – SMEI), podmienený mutáciou sodíkového kanála SCN (najčastejšie SCN1A mutácia). Je označovaný ako „katastrofická“, keďže ide o farmakorezistentný typ epilepsie a má nepriaznivý vplyv na kogníciu a psychický vývoj. Často je spájaná nielen s mentálnou, ale aj motorickou deterioráciou a rozvojom ataxie. Incidencia tohto ochorenia je 1 : 20 000 – 40 000. Liečba vyžaduje kombináciu mnohých antiepileptík, medzi ktoré sa osvedčil v účinnosti aj stiripentol. Jeho efekt je hlavne na generalizované tonicko-klonické záchvaty. V tejto prednáške by sme chceli oboznámiť so skúsenosťami s liečbou Dravetovej syndrómu.

Autoimunitné pľuzgiernaté dermatózy pemfigus a pemfigoid

D. Švecová
Dermatovenerologická klinika LF UK a UNB, Bratislava

Pemphigus vulgaris a pemphigoides bullosus sú hlavnými predstaviteľmi autoimunitných pľuzgiernatých dermatóz. Obe diagnózy sa považujú za zriedkavé choroby a majú v klinickom obraze pľuzgiere, ktoré následne prasknú a obnažia spodinu kože. Koža sa stáva výnimočne zraniteľná z hľadiska straty integrity, vstupu patogénov z vonkajšieho prostredia a tiež narušením homeostázy. Pri oboch diagnózach sa vytvárajú autoprotilátky, ktoré sú namierené proti odlišným autoantigénom, ktorých lokalizácia určuje miesto porušenej integrity. V prípade pemfigu ide o intraepidermálne pľuzgiere a pri bulóznom pemfigoide sú pľuzgiere lokalizované pod zónou bazálnej membrány, bližšie k derme. Závažnosť pemfigu je ťažšia a spája sa s mladšou vekovou skupinou chorých a vyššou mortalitou ako pri pemfigoide. Pemfigoid sa vyskytuje v staršej populácii a jeho priebeh býva miernejší. Diagnóza pľuzgiernatých dermatóz je založená na klinickou obraze (charaktere pľuzgierov a predilekčnej lokalizácii) a musí byť potvrdená histologicky a dôkazom autoprotilátok v koži a tiež v periférnej krvi. Histologické vyšetrenie odhalí lokalizáciu pľuzgiera, PIF (priame imunofluorescenčné vyšetrenie) naviazanie autoprotilátok na terčové antigény, titer autoprotilátok v sére zároveň odzrkadľuje závažnosť choroby. Pred zavedením celkových kortikosteroidov bola mortalita pemfigu do jedného roka od stanovenie diagnózy až 98 %. V sú-

časnosti liečba využíva imunosupresíva s kortikosteroidmi šetriacim účinkom a tiež biologickú liečbu. Podľa najnovších odporúčaní je rituximab (monoklonálna protilátka CD20+) vhodný ako prvá línia liečby pemfigu. Využívajú sa aj IVIG a iné. Liečba pemfigoidu je odlišná a obmedzená komorbiditami starších pacientov. Prvou líniou liečby sú lokálne kortikosteroidy. Pri nedostatočnej účinnosti celkové kortikosteroidy. Môže sa využiť imunomodulačný účinok tetracyklínu. Pri ťažších prípadoch sa používajú podobné preparáty ako pri pemfigu, avšak v nižších dávkach.

ENDI a agamaglobulinémia: ENDI syndróm – nové geneticky podmienené ochorenie

D. Weis[1, 2], L. L. Lin[3], K. Kušíkova[4], P. Čižnár[2], H. Wolf[5], K. Skalická[2], G. Hrčková[2], Ľ. Danišovič[6], A. Šoltýsová[7], J. Mayr[8], L. Qi[3, 9, 10]
[1]Inštitút lekárskej genetiky, Univerzitná nemocnica Jána Keplera, Linz, Rakúsko.
[2]Detská klinika LF UK a NÚDCH, Bratislava
[3]Oddelenie molekulovej a integratívnej fyziológie, Lekárska fakulta Univerzity Michigan, Ann Arbor, MI 48105, USA
[4]Klinika detskej neurológie LF UK a NÚDCH v Bratislave, Slovensko
[5]Imunologická ambulancia, Viedeň, Rakúsko
[6]Ústav lekárskej biológie, genetiky a klinickej genetiky LF UK a UNB, Bratislava, Slovensko
[7]Katedra molekulárnej biológie, Prírodovedecká fakulta Univerzity Komenského v Bratislave, Slovensko
[8]Pediatrická klinika Fakultnej nemocnice Salzburg, Paracelziova lekárska univerzita v Salzburgu, Rakúsko
[9]Oddelenie biologickej chémie, Lekárska fakulta Univerzity Michigan, Ann Arbor, MI 48105, USA
[10]Sekcia endokrinológie, metabolizmu a diabetu, Klinika internej medicíny, Lekárska fakulta Univerzity Michigan, Ann Arbor, MI 48105, USA

Nález bialelických variantov v génoch *SEL1L* a *HRD1* (=SYVN1) potvrdil u psov prítomnosť nového, s endoplazmatickým retikulom (ER) asociovaného neurovývojového ochorenia so začiatkom v detskom veku (ENDI, skratka z anglického názvu: Endoplasmic reticulum (ER) associated Neurodevelopmental Disorder with onset in Infancy). U ľudí sa ochorenie manifestuje v detstve hypotóniou, tvárovou dysmorfiou, mikrocefáliou, nízkym vzrastom, malabsorbciou s neprospievaním, poruchou intelektu a ataxiou. Porucha vyplýva z nedostatočného spracovania nesprávne vytvoreného proteínu, ktorý je naviazaný na ER v komplexe s endoplazmatickým retikulom asociovanej degradácie (ERAD). Kým pri prvých opísaných patogénnych variantoch génu *SEL1L* bola prítomná prevažne neurologická symptomatológia (cerebelárna ataxia, oneskorený vývoj u psov a u myší), hypomorfné varianty *EL1L* a *HRDI* u ľudí sa vyznačovali chronickým perzistent-

ným neurologickým a neurovývojovým ochorením a ďalšou početnou symptomatológiou. Agamaglobulinémia s absenciou protilátok u postihnutých detí vrátane novorodencov, zapríčinená jedinečným patomechanizmom na podklade bialelickej *SEL1L* mutácie v oblasti génu pre fibronektín II, nebola doteraz opísaná. Prezentujeme prvé prípady pacientov s novou chorobnou jednotkou opísanou u ľudí, ENDI asociované s agamaglobulinémiou a neurovývojovým postihnutím s potrebou intenzívnej zdravotnej starostlivosti a s fatálnym priebehom v infantilnom veku.

Prvá pacientka s novou kongenitálnou poruchou glykozylácie SLC37A4-CDG

V. Bzdúch[1], K. Brennerová[1], H. Hansíková[2], A. Šalingová[3], P. Babál[4], Brucknerová[5], G. Hrčková[1], J. Mucha[6], T. Engel[7], T. Marquardt[7]
[1]Detská klinika LF UK a NÚDCH, Bratislava
[2]Klinika dětského a dorostového lékařství I. LF UK a VFN, Praha
[3]Oddelenie klinickej biochémie NÚDCH, Bratislava
[4]Ústav patologickej anatómie LF UK a UNB, Bratislava
[5]Neonatologická klinika intenzívnej medicíny LF UK a NÚDCH, Bratislava
[6]Chemický ústav SAV, Bratislava
[7]University Children's Hospital Münster, Department of General Pediatrics, Münster

Úvod: Kongenitálne poruchy glykozylácie (CDG) sú klinicky aj biochemicky heterogénnou skupinou ochorení, ktoré charakterizuje abnormálna proteínová a lipidová glykozylácia. Prvého pacienta s CDG opísal v roku 1980 Jaak Jaeken. Počet jednotlivých typov exponenciálne narastá a v súčasnosti je opísaných 160 typov CDG. V našej práci opisujeme pacientku s novou kongenitálnou poruchou glykozylácie SLC37A4-CDG.

Kazuistika: Pacientka bola z tretej rizikovej gravidity a so závažnou rodinnou anamnézou. Matka pacientky má uterus bicornis a je po operácii atrézie choán. Prvá gravidita bola ukončovaná arteficiálnym potratom, druhá sa skončila spontánnym abortom v 23. g. t. Dieťa sa narodilo v 32. g. t. spontánne, s pôrodnou hmotnosťou 1700 g, dĺžkou 43 cm, AS 7/7. Pre sťaženú popôrodnú adaptáciu a respiračnú insuficienciu bolo prijaté na JIS, vyžadovalo intubáciu. Fibroskopicky potvrdená bilaterálna atrézia choán. Pre intoleranciu „airway" s masívnym hlienením si dieťa vyžadovalo intermitentne 17 dní UPV. Všetky skríningové vyšetrenia boli v norme. V laboratórnych parametroch bol vzostup pečeňových testov – AST 3,3 umo/l, ALT 1,63 umol/l, GMT 2,32 umol/l, ALP, 21,2 umol/l s prevahou kostného izoenzýmu. V hemokoagulačnom vyšetrení bola znížená hodnota fibrinogénu, nulová hodnotu antitrombínu III a predĺžené PT aj APTT. Všetky faktory zrážania boli výrazne znížené. Dieťa vyžadovalo masívnu substitučnú liečbu (Octaplas, AT III, Prothromplex) v úvode hospitalizácie a po 48 hodinách. Po vylúčení vrodenej poruchy hemokoagulácie, infekčného a autoimunitného ochorenia pečene bola po

špeciálnej hematologickej príprave urobená biopsia pečene, ktorá dokázala steatózu bez zápalových zmien. Až izoelektrická fokusácia transferínu odhalila patologický profil foriem sérového transferínu. Obsah nízko sialovaných izoforiem transferínu bol opakovane zvýšený (8,9 %). Na základe týchto výsledkov bola suponovaná diagnóza CDG IIx. Exómová sekvenácia odhalila de novo mutáciu c.1267C>T (p.R423*) v géne *SLC37A4*. Značená štandardná a mutačná alela SLC37A4 boli exprimované v HepG2 bunkách, pričom imunolokalizácia odhalila signálny vzor štandardnej alely v endoplazmatickom retikule a mutačný vzor v Golgiho aparáte bunky, čo viedlo k významným zmenám glykozylácie.

Záver: U pacientky bol dokázaný doposiaľ neopísaný typ kongenitálnej glykozylačnej poruchy SLC37A4-CDG s klinickým fenotypom pečeňovej dysfunkcie.

Táto práca bola podporovaná Ministerstvom zdravotníctva SR v rámci projektu s registračným číslom 2019/7-CHÚSAV-4.

Neočakávaná príčina elevácie aminotransferáz u dieťaťa s genotypom MELAS syndrómu

K. Brennerová[1], P. Ďurina[2], A. Vávrová[2], M. Juhosová[2], J. Lisyová[2], M. Pietrzyková[3], S. Mattošová[2], D. Gašperíková[4], V. Bzdúch[1], J. Chandoga[2]
[1]Detská klinika LF UK a NÚDCH, Bratislava
[2]Oddelenie molekulovej a biochemickej genetiky – expertízne pracovisko pre zriedkavé choroby, Ústav lekárskej biológie, genetiky a klinickej genetiky LF UK a UNB, Bratislava
[3]Oddelenie klinickej genetiky, Ústav lekárskej biológie, genetiky a klinickej genetiky LF UK a UNB, Bratislava
[4]Diabgene, ÚEE BMC SAV, Bratislava

Úvod: Variant m.3243A>G v géne *MT-TL1* mitochondriovej DNA sa najčastejšie prejavuje kombináciou diabetes mellitus a poruchy sluchu, menej často ako MELAS syndróm (**m**yopatia, **e**ncefalopatia, **l**aktátová **a**cidóza, **s**troke like epizódy). Klinická manifestácia tohto syndrómu je často medzi 2. a 40. rokom života. Eleváciu aminotransferáz môže podmieňovať myopatia, chronické pečeňové poškodenie nie je pre toto ochorenie typické.

Kazuistika: U 2-ročného dieťaťa bola realizovaná cielená molekulárno-genetická diagnostika patogénneho variantu m.3243A>G, identifikovaného u jeho matky a aj maternálnej tety, ktorá má klinickú manifestáciu MELAS syndrómu. Pre pozitívny výsledok bolo odporučené vyšetrenie dieťaťa v metabolickej ambulancii. Heteroplazmia v prvom odbere bola stanovená na 40 % mt DNA z krvi a na 33 % mtDNA z bukálnej sliznice. Vo veku 4 rokov bol orientačný neurologický nález v norme, bez prejavov myopatie, v laboratórnych parametroch koncentrácia laktátu, alanínu, CK a LD v norme. Zachytená mierna elevácia aminotransferáz AST 1,58 µkat/l (0,00..0,85), ALT 1,90 µkat/l (0,00..0,75). Dominovala výrazná hypocholesterolémia 1,41 mmol/l

(3,39..4,80), s nedetegovateľným LDL-cholesterolom < 0,10 mmol/l (0,00..3,40), apolipoproteínom B < 0,20 g/l (0,50..1,30) a nízkymi triacylglycerolmi v sére 0,47 mmol/l (0,00..1,30). Kontrolné vyšetrenie potvrdilo nezmenené hodnoty uvedených lipidových parametrov, normálnu UV spektrometriu cholesterolu, koncentráciu D vitamínu na hornej hranici normy 91,4 (30,0..99,0) a hemokoagulačné parametre v referenčnom rozmedzí. V diferenciálnej diagnostike laboratórneho nálezu abetalipoproteinémie (ABL) sa realizovala molekulárno-genetická analýza génu *MTTP* pre ABL a génu *APOB* pre familiárnu hypobetalipoproteinémiu. Podľa segregačnej analýzy je dieťa zložený heterozygot s nálezom dvoch patogénnych variantov v géne *APOB* (p.Arg490Trp v exóne 11 – missense variant, a p.Trp721* v exóne 15 – nonsense variant), uvedené varianty sú u dieťaťa v polohe *trans*.

Záver: Pre kombináciu molekulárno-genetického nálezu MELAS syndrómu a familiárnej hypobetalipoproteinémie typu I je dieťa naďalej sledované v Metabolickej ambulancii Detskej kliniky LF UK a NÚDCH. T.č. vo veku 8 rokov nemá okrem laboratórneho nálezu hypocholesterolémie, abetalipoproteinémie a ľahkej hepatopatie iné klinické prejavy uvedených ochorení.

Neonatálna manifestácia Loeys-Dietz syndrómu

G. Hrčková[1], O. Hamidová[1], L. Janečková[2], D. Kormancová[2], M. Konečný[3], M. Frištáková[4], E. Goldschmidtová[5], K. Skalická[2]

[1]Ambulancia lekárskej genetiky, Detská klinika LF UK a NÚDCH, Bratislava
[2]Laboratórium klinickej a molekulovej genetiky, Detská klinika LF UK a NÚDCH, Bratislava
[3]GHC Genetics, SK, s.r.o., Bratislava
[4]Detská ortopedická klinika LF UK a NÚDCH, Bratislava
[5]Detské kardiocentrum NÚSCH, a.s., Bratislava

Úvod: Loeys-Dietz syndróm (LDS) je charakterizovaný prítomnosťou tortuozity artérií a aneuryzmou aorty, rázštepom uvuly a/alebo podnebia a faciálnou dysmorfiou, z ktorej sa najčastejšie pozoruje hypertelorizmus. Táto fenotypová triáda je však veľmi variabilná a heterogenita fenotypových znakov je vysoká. Kardiovaskulárne prejavy choroby sú najčastejšou príčinou morbidity a predčasného úmrtia u pacientov s LDS.

Kazuistika: Probandka bola odoslaná na genetické vyšetrenie pre neonatálny nález genu recurvatum, equinovarózne postavenie chodidiel, jednostrannú luxáciu bedra a dlhé prsty rúk s metakarpofalangeálnymi kontraktúrami. Rodinná anamnéza s trojgeneračným výskytom pectus excavatum u sestry, matky a matkinho otca, ako aj nález rázštepu uvuly a belasých sklér u sestry a matky pri fyzikálnom vyšetrení podporil možnosť geneticky podmienenej poruchy vyjadrujúcej sa na úrovni spojiva. Nález patogénneho variantu v géne *TGFBR2* potvrdil diagnózu LDS.

Záver: Kongenitálne vykĺbenie kolien je zriedkavý nález u novorodenca,

ktorý je často izolovaný a bez známej asociácie s dedičným ochorením. Výskyt tejto symptomatológie u pacientov s LDS bol opísaný iba v ojedinelých kazuistikách, pričom odhalenie samotnej diagnózy LDS u novorodenca je extrémne zriedkavé. Rodinná anamnéza v prípade našej probandky podporila diferenciálnu diagnostiku a bola impulzom pre genetické vyšetrenie. Potvrdenie LDS v rodine umožnilo dispenzarizáciu kardiológom a monitoring šírky koreňa aorty v prevencii ruptúry aneuryzmy, ktorá je najčastejšou príčinou úmrtia pacientov s touto dedičnou poruchou spojivového tkaniva.

Zriedkavé autoimunitné neuromuskulárne ochorenia II

Koincidencia prechodovej formy Guillain-Barré syndrómu a akútnej autoimunitnej myelitídy – kazuistika

V. Serdahely[1], M. Paldaufová[1], P. Špalek[2]
[1]Neurologické oddelenie FNsP Skalica
[2]Centrum pre neuromuskulárne ochorenia, Neurologická klinika SZU a UNB, Nemocnica Ružinov, Bratislava

Syndróm Guillain-Barré (GBS) je akútna autoimunitné ochorenie periférneho nervového systému a akútna myelitída môže byť spôsobené autoimunitným postihnutím centrálneho nervového systému. Syndróm Guillain-Barré s prechodom do Miller-Fisher syndrómu a Bickerstaffovej kmeňovej encefalitídy s pozitivitou antiGM1 a antiGD1 protilátok je vzácne opisovaným autoimunitne podmieneným neurologickým ochorením. Koincidencia tejto klinickej jednotky s akútnou autoimunitnou myelitídou je extrémne raritná. V liečbe GBS je účinná plazmaferéza alebo terapia intravenóznym imunoglobulínom, pri autoimunitnej myelitíde sú liečbou prvej voľby bolusy intravenózneho metylprednizolónu s prechodom na perorálnu kortikoterapiu. V našej kazuistike prezentujeme diagnostiku a liečbu 43-ročného muža prijatého na neurologické oddelenie našej nemocnice s akútne vzniknutou slabosťou DK po prekonanej gastroenteritíde. Ochorenie malo komplikovaný priebeh s rýchlym ascendentným šírením, postihnutím hlavových nervov, autonómnymi príznakmi a poruchou vedomia. Včasné určenie diagnóz a kombinovaná imunoterapia viedli k stabilizácii a postupnému zlepšeniu klinického stavu pacienta s diagnostikovanou primárnou axonálnou formou GBS a viacúrovňovým postihnutím C a Th miechy pri akútnej myelitíde.

Paraneoplastický LEMS a anti-Hu syndróm s centrálnou a periférnou neurologickou symptomatológiou u pacientky s malobunkovým karcinómom pľúc – kazuistika

B. Renczésová, I. Martinka, Z. Švecová, F. Cibulčík, A. Hergottová, P. Špalek
Národné expertízne centrum pre zriedkavé neuromuskulárne ochorenia, Neurologická klinika SZU a UNB, Nemocnica Ružinov, Bratislava

Úvod: Paraneoplastické neurologické syndrómy sú zriedkavé ochorenia, ktoré vznikajú pri malígnych nádoroch v dôsledku abnormálnej imunologickej reakcie, niekedy pôsobením sérových autoprotilátok proti špecifickým antigénom. Anti-Hu syndróm aj Lambertov-Eatonov myastenický syndróm (LEMS) sú vo väčšine prípadov paraneoplasticky podmienené ochorenia nervovej sústavy asociované predovšetkým s malobunkovým karcinómom pľúc.

Kazuistika: 65-ročná interne polymorbídna pacientka so 6 mesiacov progredujúcou generalizovanou svalovou slabosťou, extrémnou spavosťou, asymetrickou semiptózou viečok, diplopiou, dyzartriou a dysfóniou od júla 2019. U pacientky bola suponovaná séronegatívna generalizovaná myasténia gravis. Pri kombinovanej imunosupresívnej liečbe došlo k čiastočnému zlepšeniu stavu. EMG vyšetrením sa zistili známky senzitívnej axonálnej neuropatie. Vysokofrekvenčná repetitívna stimulácia (30 Hz) svedčila o presynaptickej poruche neuromuskulárneho prenosu, zistil sa vzostup amplitúdy evokovanej odpovede o 250 %. Tento nález svedčil o diagnóze Lambertovho-Eatonovho syndrómu (LEMS), diagnózu definitívne potvrdila vysoká hladina autoprotilátok (77 pmol/l, norma 0 – 45 pmol/l) proti napäťovo závislým kalciovým kanálom v presynaptických zakončeniach nervovosvalového spojenia. Laboratórne boli zistené aj vysoké titre anti-Hu protilátok (+++). LEMS sa vyskytuje ako samostatné autoimunitné ochorenie, ale až u 50 % pacientov autoprotilátky vznikajú ako paraneoplastický prejav malobunkového karcinómu pľúc. Pre autoimunitnú patogenézu LEMS sme pacientke ordinovali kombinovanú imunosupresívnu liečbu. S časovým odstupom bol diagnostikovaný malobunkový karcinóm pľúc. Napriek onkologickej chemoterapeutickej liečbe karcinóm pľúc progredoval, pacientka exitovala v júni 2021.

Záver: Paraneoplastické neurologické syndrómy môžu aj dlhodobejšie predchádzať určenie diagnózy onkologického ochorenia. Pre prognózu pacientov s paraneoplastickými neurologickými syndrómami je dôležité včasné určenie diagnózy malígneho nádoru a jeho typu. Rozhodujúci význam má však efektívna onkologická liečba – chirurgický výkon, chemoterapia, rádioterapia – a jej schopnosť zvládnuť malígne nádorové ochorenie. Paraneoplastická forma LEMS má až 90 % letalitu. U 10 % pacientov kombinovaná onkologická terapia zlikviduje malobunkový karcinóm pľúc a potlačí tvorbu autoprotilátok, ktoré spôsobovali paraneoplastickú formu LEMS.

Literatúra

1. Spalek P, Brozman B, Lisy L, Vincent A. Lambert-Eaton myasthenic syndrome - recent developments, diagnostic methods and case report of a patient with concomitant myasthenia gravis. Ces Slov Neurol Neurochir. 1999;62/95:163-166.
2. Titulaer, MJ, Maddison P, Sont JK, et al. Clinical Dutch-English Lambert-Eaton Myasthenic Syndrome (LEMS) Tumor Association Prediction Score Accurately Predicts Small-Cell Lung Cancer in the LEMS. J Clin Oncol. 2011;29:902-908.

Neurologické prejavy gluténovej (neceliakálnej) senzitivity

P. Špalek[1], M.Satko[2], I. Martinka[1], A. Hergottová[1]
[1]Národné expertízne centrum pre zriedkavé neuromuskulárne ochorenia, Neurologická klinika SZU a UNB, Nemocnica Ružinov, Bratislava
[2]Dr. Magnet, spol. s r.o., Magnetická rezonancia, Nemocnica Ružinov, Bratislava

Úvod: Gluténová (neceliakálna) senzitivita (GS) je systémové autoimu-

nitné ochorenie s variabilnou klinickou manifestáciou. U pacientov nie je prítomný dokázateľný zápal črevnej sliznice. Patogenéza nie je jednoznačne objasnená. Ide o abnormnú imunologickú reaktibilitu na ingesciu gluténu (obilninín) u geneticky vnímavých jedincov. Neurologické prejavy gluténovej (neceliakálnej) senzitivity majú zriedkavý výskyt. Z nich relatívne najčastejší výskyt má cerebelárna ataxia (gluténová ataxia) 45 % a gluténová polyneuropatia 40 %. Iné neurologické prejavy GS sú vzácne – epilepsia 5 %, mierne kognitívne poruchy („foggy brain“) 4 %, výnimočne sú prejavom GS RLS, myoklonus, chorea a palatálny myoklonus. Pri neurologických prejavoch GS je terapeuticky účinná len prísna bezgluténová diéta.

Patogenéza: Neurologické príznaky gluténovej ataxie a gluténovej polyneuropatie spôsobujú antigliadínové a antitransglutaminázové protilátky skríženou antigénnou reaktibilitou s neuronálnymi antigénmi na Purkyňových bunkách cerebella, pri polyneuropatii skrížené antigliadínové a antitransglutamínové protilátky reagujú s neuronálnym antigénom synapsín I a viažu sa na gangliozid GM1.

Súbor pacientov: Problematike neurologických prejavov GS sa venujeme od r. 2009. U všetkých pacientov s cerebelárnou ataxiou nejasnej etiológie a u pacientov s idiopatickými najmä axonálnymi polyneuropatiami vyšetrujeme autoprotilátky proti gliadínu a transglutaminázam. Pozitívne IgA a IgG protilátky proti gliadínu a transglutaminázam TG2 a TG6 sú sérologickým dôkazom gluténovej senzitivity. Od r. 2009 sme gluténovú polyneuropatiu diagnostikovali len u 3 pacientov. Ordinovali sme prísnu bezgluténovú diétu a sérologicky hodnotili protilátkovú adherenciu. Len v jednom prípade sme u pacientov s idiopatickou cerebelárnou atrofiou potvrdili diagnózu pokročilej gluténovej atrofie.

Výsledky: U 2 pacientov s polyneuropatiou viedla bezgluténová diéta k signifikantnému poklesu autoprotilátok a klinicky k zlepšeniu svalovej sily ústupom parestézií. U jedného pacienta s dlhodobou anamnézou idiopatickej axonálnej polyneuropatie bezgluténová diéta zlepšila len minimálne príznaky polyneuropatie. Klinické prejavy u 56-ročnej ženy s výrazným klinickým a MR nálezom izolovanej gluténovej cerebelárnej atrofie nereagovali na bezgluténovú diétu. Bezgluténová diéta ani kúry IVIG-u nemali žiadny terapeutický vplyv na gluténovú ataxiu.

Záver: Sporadické idiopatické polyneuropatie, sporadické idiopatické cerebelárne ataxie sú indikáciou na vyšetrenie protilátok proti gliadínu a transglutaminázam. Potvrdenie diagnózy gluténovej ataxie a gluténovej polyneuropatie je indikáciou na bezgluténovú diétu, ktorá vedie ku klinickému zlepšeniu gluténových polyneuropatií.

Poznámky

Via practica – Suplement 1
Samostatne nepredajná príloha.
Citačný index: Via Pract. Supl.
Vychádza ako príloha časopisu Via practica.
Časopis je indexovaný v Bibliographia Medica Slovaca (BMS).
Citácie sú spracované v CiBaMed.

Spracovala spoločnosť SOLEN, s. r. o.,
vydavateľ časopisu Via practica
Adresa redakcie: SOLEN, s. r. o., Ambrova 5, 831 01 Bratislava,
www.solen.sk, e-mail: redakcia@solen.sk
Redaktorka: Michaela Malová, malova@solen.sk
Obchodné oddelenie: Marek Popaďák, popadak@solen.sk
Grafická úprava a sadzba: Ján Kopčok, kopcok@solen.sk

Vydavateľ nenesie zodpovednosť za údaje a názory autorov jednotlivých článkov či inzerátov.

Reprodukcia obsahu je povolená len s priamym súhlasom redakcie.

ISSN 1336-930x

ZVAŽOVALI STE ALTERNATÍVNU DIAGNÓZU PRE PACIENTOV S PRÍZNAKMI DETSKEJ MOZGOVEJ OBRNY?[1-3]

Vaši pacienti s detskou mozgovou obrnou neznámej etiológie môžu mať zriedkavú genetickú poruchu

Vaši pacienti môžu vykazovať príznaky detskej mozgovej obrny, ako je dystónia, rigidita/hypertónia a motorické oneskorenie, ktoré sú tiež bežnými príznakmi deficitu aromatickej L-aminokyseliny dekarboxylázy (AADC).[1-6]

Navštívte stránky AADC*Insights*.eu a www.aadcd.sk, kde sa dozviete viac o príznakoch, symptómoch a bezplatných testoch na pomoc pri diagnostike nedostatku AADC.

Referencie: **1.** Kurian MA, Dale RC. Movement disorders presenting in childhood. *Continuum (Minneap Minn)*. 2016;22(4 Movement Disorders):1159-1185. **2.** Krigger KW. Cerebral palsy: an overview. *Am Fam Physician.* 2006;73(1):91-100. **3.** Ng J, Papandreou A, Heales SJ, et al. Monoamine neurotransmitter disorders—clinical advances and future perspectives. *Nat Rev Neurol*. 2015;11(10):567-584. **4.** Brun L, Ngu LH, Keng WT, et al. Clinical and biochemical features of aromatic L-amino acid decarboxylase deficiency. *Neurology*. 2010;75(1):64-71. **5.** Wassenberg T, Molero-Luis M, Jeltsch K, et al. Consensus guideline for the diagnosis and treatment of aromatic l-amino acid decarboxylase (AADC) deficiency. *Orphanet J Rare Dis*. 2017;12(1):12. doi: 10.1186/s13023-016-0522-z. **6.** Hallman-Cooper JL, Gossman W. *Cerebral Palsy*. StatPearls Publishing; 2020. Accessed April 28, 2020. https://www.ncbi.nlm.nih.gov/books/ NBK538147/.

Logo PTC je obchodná značka nariadenia PTC Therapeutics.
© 2020 PTC Therapeutics. Všetky práva vyhradené.
Vyhotovené: september 2022, SK-AADC-0218

PTC THERAPEUTICS™

HĽADÁTE SPRÁVNU DIAGNÓZU?

Navštívte tieto webové stránky

www.spravnadiagnoza.sk

MPS

FABRY

GAUCHER

POMPE

Načítajte si s aplikáciou **QR kód** a navštívte priamo web stránku **www.spravnadiagnoza.sk**

Určené pre odbornú verejnosť.

sanofi

Swixx BioPharma
Moderné lieky pre všetkých

Swixx Biopharma s.r.o. | Eurovea Central 3, Pribinova 10 | Bratislava 811 09 | Slovakia | www.swixxbiopharma.com

Kód materiálu: NM-SK-2022-4-11752, Dátum prípravy materiálu: 29.4.2022